

ARTIGO ORIGINAL

Colonic transit in children and adolescents with chronic constipation ☆,☆☆



Rafael L.M.L. Carmo^a, Raquel P.M. Oliveira^a, Antonio E.A. Ribeiro^a, Mariana C.L. Lima^b, Bárbara J. Amorim^b, Antonio Fernando Ribeiro^c, Celso D. Ramos^b, Joaquim M. Bustorff-Silva^d e Elizete A. Lomazi^{c,*}

^a Faculdade de Ciências Médicas, Universidade Estadual de Campinas (Unicamp), Campinas, SP, Brasil

^b Departamento de Radiologia, Faculdade de Ciências Médicas, Universidade Estadual de Campinas (Unicamp), Campinas, SP, Brasil

^c Departamento de Pediatria, Faculdade de Ciências Médicas, Universidade Estadual de Campinas (Unicamp), Campinas, SP, Brasil

^d Departamento de Cirurgia, Faculdade de Ciências Médicas, Universidade Estadual de Campinas (Unicamp), Campinas, SP, Brasil

Recebido em 9 de julho de 2014; aceito em 22 de outubro de 2014

KEYWORDS

Children;
Adolescents;
Constipation;
Diagnosis

Abstract

Objective: The aim of this study was to assess clinical features and colonic transit patterns in Brazilian children with refractory constipation.

Methods: From 2010 to 2013, 79 constipated patients received follow-up care in a tertiary hospital. Of these patients, 28 (aged 8-14 years) were refractory to conventional therapy and underwent a simplified visual method of nuclear colonic transit study, by ingestion of a liquid meal containing 9.25 MBq/kg of ^{99m}Tc-phytate. Abdominal static images were taken immediately and at two, six, 24, 30, and 48 hours after ingestion for qualitative analysis of the radio marker progression through the colon.

Results: Two patterns of colonic transit were found: slow colonic transit (SCT, n=14), when images at 48 hours showed a larger part of the tracer remained in proximal and transverse colon, and distal retention (DR, n=14), when after 30 hours, the radio isotope passed the transverse colon and was retained in the rectosigmoid up to 48 hours. The SCT and DR group included, respectively, nine and ten males; median ages in the nuclear study of 11 and 10 years, p=0.207; median duration of constipation of seven and six years, p=0.599. Constipation appearing during

DOI se refere ao artigo:

<http://dx.doi.org/10.1016/j.jpmed.2014.10.007>

☆ Como citar este artigo: Carmo RL, Oliveira RP, Ribeiro AE, Lima MC, Amorim BJ, Ribeiro AF, et al. Colonic transit in children and adolescents with chronic constipation. J Pediatr (Rio J). 2015;91:386–91.

☆☆ Estudo feito no Hospital de Clínicas, Faculdade de Ciências Médicas, Universidade Estadual de Campinas (Unicamp), Campinas, SP, Brasil.

* Autor para correspondência.

E-mail: elizete.apl@gmail.com (E.A. Lomazi).

PALAVRAS-CHAVE

Crianças;
Adolescentes;
Constipação;
Diagnóstico

first year age ($p=0.04$) and report of soft stools ($p=0.02$) were more common in SCT patients. Palpable abdominal fecal impaction was found only in DR group. Appendicostomy for antegrade continence enema was successful in 4/12 (30%) of SCT patients (median follow-up: 2.4 years). **Conclusion:** Nuclear transit study distinguished two colonic dysmotility patterns and was useful for guiding refractory patients to specific therapies.

© 2015 Sociedade Brasileira de Pediatria. Published by Elsevier Editora Ltda. All rights reserved.

Trânsito intestinal em crianças e adolescentes com constipação crônica**Resumo**

Objetivo: Avaliar as características clínicas e os padrões de trânsito intestinal em crianças brasileiras com constipação refratária.

Métodos: De 2010 a 2013, 79 pacientes constipados receberam acompanhamento em um hospital terciário. Desses pacientes, 28 (entre 8-14 anos) foram identificados como terapia refratária a convencional e passaram por um método visual simplificado de estudo nuclear do trânsito intestinal, com ingestão de uma refeição líquida contendo 9,25 MBq/Kg de fitato-^{99m}Tc. Imagens estáticas abdominais foram tiradas imediatamente e em duas, seis, 24, 30 e 48 horas após a ingestão para uma análise qualitativa da progressão do marcador radioativo pelo cólon.

Resultados: Foram encontrados dois padrões de trânsito intestinal: trânsito intestinal lento (STC, $n=14$), quando as imagens de 48 horas mostraram que grande parte do marcador permaneceu no cólon proximal e transversal; e retenção distal (DR, $n=14$), quando, após 30 horas, o radioisótopo havia passado o cólon transversal e estava retido no retossigmoide até 48 horas. O grupo STC e o grupo DR incluíram, respectivamente, nove e 10 meninos; idade média no momento do NTS: 11 e 10 anos, $p=0,207$; duração média de constipação: sete e seis anos, $p=0,599$. Sintomas de constipação durante o primeiro ano de idade ($p=0,04$) e relatos de fezes moles ($p=0,02$) foram mais comuns em pacientes com STC. Observou-se impactação fecal abdominal palpável apenas no grupo DR. A apendicostomia para enema anterógrado para continência foi bem-sucedida em 4/12 (30,5) pacientes com STC (acompanhamento médio: 2,4 anos).

Conclusão: O estudo nuclear do trânsito diferenciou dois padrões de dismotilidade intestinal e foi útil para orientar pacientes refratários a terapias específicas.

© 2015 Sociedade Brasileira de Pediatria. Publicado por Elsevier Editora Ltda. Todos os direitos reservados.

Introdução

A constipação é uma reclamação comum em crianças e a melhoria é vista na maioria dos pacientes que aderem ao tratamento recomendado pelas diretrizes consensuais, incluindo laxantes osmóticos e ingestão de uma dieta rica em fibras.¹ Contudo, em cerca de 1/3 das crianças, os sintomas são mais intensos e há refratariedade a enemas regulares e doses máximas de laxantes.² A constipação pode ser grave o suficiente para resultar na interrupção completa de movimentos peristálticos espontâneos.³ Para explicar esse quadro clínico, a principal hipótese é a de disfunção do trânsito intestinal. Estudos sobre a função motora intestinal em pacientes pediátricos com constipação refratária têm registrado padrões disfuncionais de trânsito intestinal.⁴ Evidências recentes sugerem que a constipação crônica grave em crianças pode ser devida ao trânsito intestinal desacelerado, foram descritos diferentes padrões de trânsito atrasado⁴⁻⁶ e terapias específicas têm sido apresentadas com sucesso.⁷

Existe uma falta de dados com relação à função dos estudos sobre o trânsito intestinal na prática clínica, principalmente com relação à sua reprodutibilidade em diferentes

populações, padronização de procedimentos técnicos e objetivo para investigar a constipação refratária. O objetivo deste estudo era agrupar pacientes com constipação refratária segundo o padrão de trânsito intestinal com o uso de um método simplificado de estudo nuclear do trânsito (NTS).

Estudo de caso e métodos

De setembro de 2010 a dezembro de 2013, 79 pacientes diagnosticados com constipação funcional, de acordo com os critérios de Roma III,⁸ receberam cuidados de acompanhamento em um ambulatório terciário de uma unidade de gastroenterologia pediátrica no Hospital de Clínicas da Universidade de Campinas em São Paulo, Brasil. Desses pacientes, 28 (entre 8-14 anos; idades no momento do estudo nuclear) foram identificados como terapia refratária a convencional após um acompanhamento prospectivo de $2,8 \pm 1,7$ anos (média \pm DP). Esse grupo participou de um estudo de trânsito intestinal após a obtenção de um consentimento informado por escrito dos pais/responsáveis legais e dos pacientes. As principais características demográficas de 28 crianças com refratariedade clínica incluíram o sexo

masculino (n = 19) e a duração mediana de sintomas de mais de cinco anos (variação entre dois e 12 anos).

A constipação refratária foi considerada quando o paciente apresentou constipação crônica grave resistente à terapia por pelo menos dois anos, manteve a retenção fecal e precisou de enemas de limpeza regulares, apesar da adesão à dosagem máxima de laxantes (quando os efeitos osmóticos são intoleráveis). Os indivíduos em estudo receberam prescrição de doses de hidróxido de magnésio ou lactulose iguais ou superiores a 2 mL/kg/dia ou de Macrogol 3350 com eletrólitos a 1,4 g/kg/dia, no momento em que apresentavam sintomas de laxantes em excesso, como cólica abdominal, flatulência, vômito e cólica menstrual, expressavam sinais de intolerância osmótica e consumiam 18 gramas de fibras/dia (meia xícara de FibraMais®, Nestlé, SP, Brasil). A adesão à terapia e as características clínicas de sintomas de constipação foram sistematicamente avaliadas por seis meses antes do estudo do trânsito intestinal por meio de contato semanal por telefone e consulta clínica a cada 15 dias. Se o gastroenterologista pediátrico estivesse incerto quanto à ocorrência de incontinência fecal retentiva, uma radiografia simples do abdômen era feita para confirmar ou excluir a impactione fecal e um escore de Barr⁹ era definido. A adesão ao tratamento foi um critério de inclusão.

Após o histórico de saúde e exame físico, eram feitos uma manometria anorretal e um enema de bário para excluir a doença de Hirschsprung e outras causas orgânicas de constipação. A manometria anorretal foi feita com um sistema de perfusão contínua e um sistema hidráulico pneumático de baixa complacência de perfusão capilar contínua (Arndorfer, Inc., WI, EUA) interligado com um sistema computadorizado com o uso de um *software* comercialmente disponível (Gastrosoft, Polygram Lower GI, versão 6.4, Windows, Synetics Medical Inc., TX, EUA e Dynapack MPX 816, Dynamed, SP, Brasil) e uma sonda manométrica axial de oito canais (Dynamed Pro-life Technology, produtos hospitalares, São Paulo, SP, Brasil).

O estudo nuclear do trânsito (NTS) foi feito durante um período de internação de quatro dias agendado exclusivamente para esse fim. O uso de laxantes foi interrompido cinco dias antes da internação hospitalar. A desimpactione retal foi feita por infusão retal de 20 mL/Kg de solução de glicerina 12%, com uma dosagem máxima de 500 mL. A manometria anorretal foi feita após a desimpactione retal. Foram considerados os valores normais de manometria relatados por Kumar et al.¹⁰ Depois, o paciente permaneceu 12 horas sem medicação e manteve uma dieta e atividades normais. Na manhã do primeiro dia, foi ingerida uma refeição líquida com 9,25 MBq/Kg (no máximo 370 MBq) de fitato-^{99m}Tc diluído em 20 mL de leite. Foram feitas imagens estáticas da vista anterior do abdômen imediatamente após a ingestão do medicamento radioativo e depois de duas, seis, 24, 30 e 48 horas. Imagens obtidas imediatamente e em duas e seis horas após a ingestão do medicamento foram usadas para avaliar o trânsito do esvaziamento gástrico e do intestino delgado. Imagens obtidas entre seis e 48 horas permitiram a avaliação do trânsito intestinal.

A análise do trânsito intestinal teve como base a avaliação visual qualitativa das imagens obtidas a cada intervalo de tempo e considerando a progressão do radioisótopo pelo cólon. Dois profissionais de medicina nuclear analisaram as imagens do NTS sem conhecimento das

informações clínicas. As imagens foram agrupadas por análise visual; a classificação foi feita de acordo com a aparência do padrão de atividade no cólon nas seis, 24, 30 e 48 horas. Dois tipos de padrões motores intestinais foram encontrados: o primeiro denominado "trânsito intestinal lento", em que o marcador no meio principal permaneceu no cólon proximal e transversal nos exames de 48 horas. O segundo padrão foi classificado como "trânsito de retenção distal", em que o radioisótopo havia passado o cólon transversal em 30 horas após o estudo, porém persistiu na região retossigmoide até 48 horas.

A idade, a duração da constipação, o tempo de acompanhamento antes do estudo nuclear e as características clínicas nos grupos foram comparados pelo teste de Mann-Whitney e o teste qui-quadrado de Pearson foi usado para comparar o teste de características clínicas. O valor de $p < 0,05$ foi considerado significativo.

Este projeto de pesquisa foi apresentado ao Comitê de Ética em Pesquisa da Faculdade de Medicina da Unicamp em 16 de abril de 2010 e foi aprovado pelo processo 322/2010, CAAE número 02450146000-10, em 27 de abril de 2010. Um termo de consentimento informado assinado pelos pacientes e responsáveis legais foi necessário para atender a critérios de inclusão no estudo.

Resultados

O NTS apresentou dois padrões de disfunção motora: retenção de isótopos no cólon proximal (grupo STC, n = 14) ou na região retossigmoide (grupo DR, n = 14). Os dados clínicos são apresentados na [tabela 1](#). O grupo STC e o grupo DR apresentaram as seguintes características, respectivamente, nove e 10 meninos; idade média no momento do NTS: 11 e 10 anos, $p = 0,207$, Mann-Whitney; duração média de constipação de acordo com dados relatados no histórico de saúde: sete e seis anos, $p = 0,599$, Mann-Whitney; e duração média de acompanhamento em serviço especializado até a feitura do estudo nuclear: 3,5 e 2,2 anos, $p = 0,02$, Mann-Whitney. Sintomas de constipação durante o primeiro ano de idade, $p = 0,04$, e relatos de fezes moles, $p = 0,02$, foram mais comuns em pacientes com STC. Observou-se impactione fecal abdominal palpável apenas no grupo DR.

O estudo nuclear de trânsito intestinal foi bem tolerado e nenhum evento adverso foi observado. Dois especialistas em medicina nuclear analisaram as imagens, separadamente. A confiabilidade entre observadores com coeficiente de Kappa foi de 0,727, $p < 0,001$. Na [figura 1](#) são apresentadas fotografias de dois padrões de trânsito intestinal (trânsito lento e retenção distal).

Antes do NTS, todos os indivíduos foram submetidos a manometria anorretal. O reflexo inibidor retoanal foi identificado em todos os pacientes; outros parâmetros foram incapazes de diferenciar grupos. Pacientes em ambos os grupos relataram hipossensibilidade durante a insuflação do balão com volumes de 20 a 60 mL no reto e a maior parte das crianças relatou que a insuflação do balão foi imperceptível. Não existem diferenças entre grupos considerando o comprimento do esfíncter anal, máxima pressão de repouso e máxima pressão de compressão.

O enema de bário dos pacientes não apresentou compressão ou malformação.

Tabela 1 Comparação das características clínicas em 28 pacientes administrados em um ambulatório especializado com constipação refratária e dois padrões de cintilografia de trânsito intestinal: trânsito lento (STC) e retenção distal (DR)

	Trânsito intestinal lento (n = 14)	Retenção fistal (n = 14)	valor de p
Idade (anos) Média/Mediana	10,4/11	9,5/10	0,207 ^a
Duração mediana da constipação (anos)	3,2	6	0,599 ^a
Atraso da primeira passagem do mecônio	9/14	5/14	0,24 ^b
Constipação antes de um ano de idade	12/14	6/14	0,04 ^b
Frequência de fezes por semana	2 ^c	2 ^d	NR
Fezes moles	9	2	0,02 ^b
Incontinência resistente	11	14	0,186 ^b
Impactação retal palpável	0	7	NR
Reclamações do trato urinário	3	8	0,07 ^b
Período de acompanhamento (anos) Mediana	3,5	2,1	0,02 ^a

NR, não realizado.

^a Teste de Mann-Whitney.

^b Teste qui-quadrado de Pearson.

^c n = 6.

^d n = 2.

Durante o estudo, 64 radiografias simples do abdômen foram tiradas para investigar a impactação fecal. O escore de Barr foi calculado para avaliar a gravidade da retenção fecal. As radiografias foram analisadas retrospectivamente por dois radiologistas pediátricos e foram correlacionadas com relatórios nucleares de trânsito intestinal. O acordo entre pares de analistas foi apurado pelo coeficiente Kappa e foi bom para o escore de Bar: 0,59. Não houve relação entre gravidade da retenção fecal e imagens nucleares, $p = 0,08$, teste qui-quadrado.

Doze pacientes com STC foram submetidos a apendicostomia. A incontinência foi impedida em todos eles e quatro desses pacientes recuperaram o movimento peristáltico espontâneo sem o uso de laxantes após um período de acompanhamento mediano de 2,4 anos (mín.: 1,9 ano; máx.: 2,6 anos); os outros continuaram precisando de ostomia para enemas de limpeza anterógrados, com período de

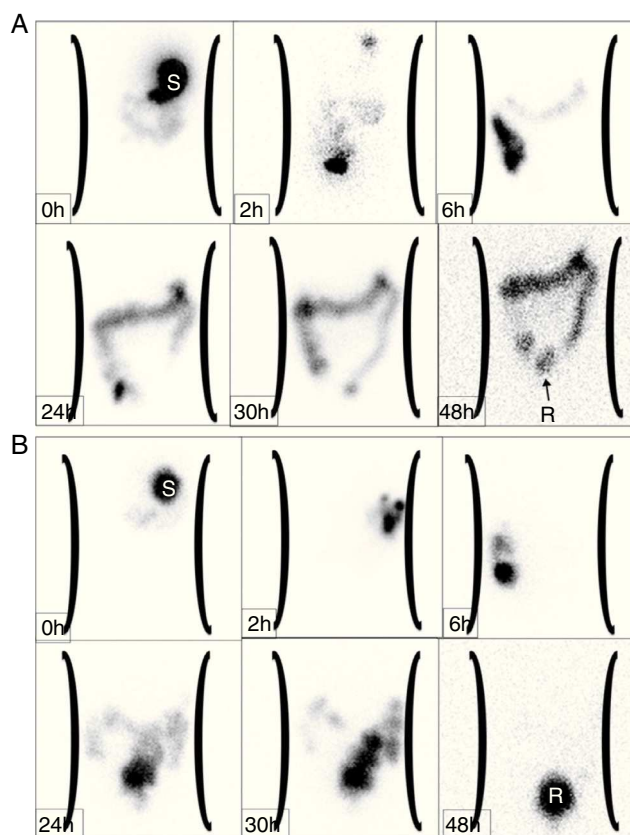


Figura 1 Imagens da cintilografia do trânsito intestinal em um paciente com padrão de movimento definido como trânsito intestinal lento (A) e retenção distal (B). (A) O progresso do radioisótopo foi observado por um período de 48 horas; estômago (S, 0h), intestino delgado (2h), ceco e cólon ascendente (6h). A imagem de 24 horas mostra que quase todo o material radioativo está distribuído por todo o cólon. O padrão de trânsito lento é confirmado nas imagens seguintes (30h e 48h), com progresso mínimo do material para o reto (R). (B) Trânsito nuclear intestinal com padrão de retenção na região retossigmoide. Após a administração do material, o estômago (S), o intestino delgado e o cólon ascendente estão representados sequencialmente em 0, 2 e 6 horas, respectivamente. O progresso do radioisótopo pelo cólon é claramente observado nas imagens de 24 e 30 horas. Em 48 horas, o material é retido no reto (R), com quase nenhuma radioatividade no cólon restante.

acompanhamento mediano: 1,5 ano (mín.: 1,3 ano; máx.: 4,9 anos). Durante o mesmo período de acompanhamento nenhum paciente de DR recuperou os movimentos peristálticos espontâneos sem lavagem.

Discussão

Para permitir comparações e a reprodutibilidade de ensaios clínicos, os estudos de pesquisa de novas terapias ou exames de diagnóstico em pacientes pediátricos com constipação devem ser cautelosos para especificar o tipo de paciente testado, pois a constipação não é uma doença, porém um sintoma com diferentes fatores determinantes. A população pediátrica de pacientes constipados consiste em um grupo heterogêneo com variação na idade, gravidade e duração

dos sintomas. Até agora, uma definição consensual de constipação refratária não foi estabelecida em diretrizes internacionais; essa é uma das apresentações clínicas de constipação mais amplamente encontradas em centros pediátricos terciários.

Considerando que a disfunção do trânsito intestinal está presente em 60% das crianças com constipação refratária⁴ e que terapias específicas foram propostas para padrões de disfunções intestinais,¹¹ seria útil diferenciá-las clinicamente. Um estudo retrospectivo correlacionou os sintomas de constipação com os horários de trânsito para determinar diferenças clínicas entre STC e retenção distal e os autores concluíram que isso não era possível com base em sintomas.¹² Por outro lado, apesar de a frequência de cada sintoma não ser suficiente para definir um padrão de trânsito, algumas queixas são encontradas mais comumente em pacientes de STC: fezes moles apesar do trânsito intestinal infrequente, eliminação tardia de mecônio, constipação de início muito precoce, geralmente durante o primeiro ano de vida, e ausência de massa fecal palpável no cólon distal e no reto sigmoide.¹¹⁻¹³ O cenário clínico desses grupos examinados não permitiu distinção de padrões intestinais, apesar de relatos de fezes amolecidas e de início precoce de constipação terem sido mais frequentes no STC. Os relatos sobre a frequência das fezes nesses grupos foram considerados um sintoma fraco para fins de diferenciação, já que a maioria dos pacientes tinha enemas de limpeza prescritos regularmente.

Também não conseguimos mostrar associação entre retenção fecal avaliada pelo escore de Barr e padrão diferente de estudos nucleares. Um estudo recente investigou uma relação entre o escore de Barr e tempo de trânsito intestinal total com marcadores radiopacos em crianças e nenhuma relação foi constatada.¹⁴

A motilidade intestinal NTS feita em indivíduos saudáveis¹⁵ demonstrou que as partes proximais e distais do cólon apresentam funções motoras diferentes. O radioisótopo mantém-se no cólon ascendente por até 12 horas. Após 24 horas, a radioatividade é igualmente distribuída entre o cólon ascendente, transversal e a parte distal do intestino. Após 48 horas, grande parte do marcador já tinha sido evacuada. O cólon transversal parece funcionar como um reservatório, ao passo que o cólon descendente funciona como um condutor. Camilleri e Zinsmeister concluíram que a avaliação do tempo de trânsito do segmento intestinal em até 24 horas após o exame tem uma sensibilidade elevada para a detecção de disfunções motoras intestinais, já que a taxa de esvaziamento do cólon proximal é significativamente diferente entre indivíduos saudáveis e constipados.¹⁶

Estudos sobre a função motora intestinal em pacientes pediátricos com constipação refratária têm registrado padrões normais ou disfuncionais de trânsito intestinal. Yik *et al.*⁴ identificaram pacientes com trânsito intestinal normal (sem evidência de dismotilidade intestinal), retenção anorretal, trânsito intestinal proximal rápido (trânsito rápido pelo cólon proximal nas seis e 24 horas) e trânsito intestinal proximal lento. Um estudo observou uma predominância de pacientes com trânsito lento.¹⁷ Outro estudo mostra um maior percentual de crianças com retenção distal.¹⁸ Essa variabilidade pode estar relacionada com diferenças nos critérios para enviar pacientes para

o exame (relatos iniciais enviaram apenas pacientes sem retenção fecal),¹⁹ a técnica para a feitura do estudo nuclear, que envolve a preparação do paciente, o tipo e modo de ingestão de refeição e, finalmente, as diferenças nas fases de obtenção de imagens. No estudo atual, prescrevemos um enema de limpeza para a impactação fecal antes do exame nuclear; essa decisão teve como base o entendimento de que uma massa fecal rígida poderia interferir nos estudos do trânsito gastrointestinal, uma vez que as crianças com massa fecal rígida normalmente evitam a defecação por sentir dor ou desconforto.^{20,21} Outros pesquisadores não fizeram a desimpactação retal antes do exame. Os estudos em adultos constipados não confirmaram uma relação entre a evacuação retal e o tempo do trânsito intestinal.²²

O estudo nuclear do trânsito intestinal não é feito em centros de saúde brasileiros. Dessa forma, nossos resultados não podem representar um padrão geral em crianças brasileiras, e, certamente, a escolha de crianças para serem enviadas à cintilografia pode interferir nos padrões encontrados neste estudo. Foram estudados apenas os casos mais graves no acompanhamento. É necessária uma diretriz clínica consensual.

Os padrões de trânsito intestinal aqui encontrados foram visualmente identificados. A reprodutibilidade da avaliação visual de padrões de trânsito intestinal foi previamente demonstrada, bem como as elevadas taxas de acordo entre observadores. A avaliação visual de imagens nucleares foi comparada com a análise do centro geométrico.²³ A inspeção visual foi considerada adequada para a valorização geral do padrão do trânsito, ao passo que a análise do centro geométrico indica o local de maior intensidade do radioisótopo, porém não permite uma visão clara do trânsito, das falhas e dos movimentos repulsivos que podem ser apurados pela técnica visual.²³ Na prática clínica, a avaliação visual pode ser adequada no agrupamento de pacientes. Como usuários dessa metodologia nuclear, tentamos propor uma técnica mais prática e de baixo custo para o uso diário na maioria dos centros com serviço de medicina nuclear. Camilleri e Zinsmeister¹⁶ descreveram que o trânsito intestinal lento pode ser diagnosticado 24 horas após a ingestão do radioisótopo. Na prática, as imagens apuradas entre 24 e 48 horas também foram consideradas o melhor índice de diagnóstico em ensaios clínicos.²⁴

Diferentes terapias foram recomendadas a pacientes com STC e DR. Embora pacientes com retenção distal sejam orientados a manter o uso de laxantes orais e a ingestão complementar de fibra dietética, as propostas terapêuticas para pacientes de trânsito intestinal lento incluem, principalmente, o tratamento cirúrgico, mas normalmente por meio da apendicostomia para a feitura de enemas anterógrados e uma nova técnica com estimulação elétrica transcutânea.^{3,7,25,26} Tratamos um pequeno número de pacientes cirurgicamente e sua evolução pode ser considerada relativamente melhor do que a daqueles com DR em terapia medicamentosa em termos de defecação espontânea. Em um estudo sobre constipação resistente pediátrica, 80 pacientes foram submetidos ao procedimento de Malone e autores descobriram que 12 crianças conseguiram parar o uso de sua apendicostomia devido à resolução de seus sintomas; a probabilidade de uma criança parar a lavagem intestinal era de 20%, 6,2 anos após a construção da ostomia. Contudo, os padrões de trânsito intestinal não

foram considerados antes do tratamento cirúrgico na maioria dos pacientes.²⁷ King *et al.*, contudo, descobriram que os enemas anterógrados para continência tiveram resultados positivos em 34 (81%) de 42 crianças com STC radiologicamente comprovado.²⁸

Concluindo, este estudo apresentou resultados semelhantes àqueles feitos em outras populações pediátricas, informação relevante para sua eventual aplicação em crianças brasileiras.²⁹ Esses resultados corroboram o papel possivelmente relevante do NTS como guia na prática clínica de gestão de pacientes constipados refratários à terapia convencional.

Financiamento

Fundo de Apoio ao Ensino, à Pesquisa e à Extensão (Faepex) da Unicamp; número de solicitação: 149/09.

Conflitos de interesse

Os autores declaram não haver conflitos de interesse.

Referências

1. Tabbers MM, DiLorenzo C, Berger MY, Faure C, Langendam MW, Nurko S, et al. Evaluation and treatment of functional constipation in infants and children: evidence-based recommendations from ESPGHAN and NASPGHAN. *J Pediatr Gastroenterol Nutr.* 2014;58:258–74.
2. Bongers ME, van den Berg MM, Reitsma JB, Voskuil WP, Benninga MA. A randomized controlled trial of enemas in combination with oral laxative therapy for children with chronic constipation. *Clin Gastroenterol Hepatol.* 2009;7:1069–74.
3. Wong SW, Lubowski DZ. Slow-transit constipation: evaluation and treatment. *ANZ J Surg.* 2007;77:320–8.
4. Yik YI, Cook DJ, Veysey DM, Rutkowski SJ, Tudball CF, Brooke S, et al. Targeting the causes of intractable chronic constipation in children: the nuclear transit studies (NTS). In: Singh N, editor. *Radioisotopes-applications in biomedical science.* Manhattan, NY: In Tech Open Access Publisher; 2011. p. 305–20.
5. Yik YI, Cain TM, Tudball CF, Cook DJ, Southwell BR, Hutson JM. Nuclear transit studies of patients with intractable chronic constipation reveal a subgroup with rapid proximal colonic transit. *J Pediatr Surg.* 2011;46:1406–11.
6. Dinning PG, Di Lorenzo C. Colonic dysmotility in constipation. *Best Pract Res Clin Gastroenterol.* 2011;25:89–101.
7. Southwell BR. Treatment of slow transit constipation in children. *J Pediatr Gastroenterol Nutr.* 2011;53:551–3.
8. Rasquin A, Di Lorenzo C, Forbes D, Guiraldes E, Hyams JS, Staino A, et al. Childhood functional gastrointestinal disorders: child/adolescent. *Gastroenterology.* 2006;130:1527–37.
9. Barr RG, Levine MD, Wilkinson RH, Mulvihill D. Chronic and occult stool retention: a clinical tool for its evaluation in school-aged children. *Clin Pediatr (Phila).* 1979;18:674–9.
10. Kumar S, Ramadan S, Gupta V, Helmy S, Atta I, Alkholy A. Manometric tests of anorectal function in 90 healthy children: a clinical study from Kuwait. *J Pediatr Surg.* 2009;44:1786–90.
11. Hutson JM, Chase JW, Clarke MC, King SK, Sutcliffe J, Gibb S, et al. Slow-transit constipation in children: our experience. *Pediatr Surg Int.* 2009;25:403–6.
12. Shin YM, Southwell BR, Stanton MP, Hutson JM. Signs and symptoms of slow-transit constipation versus functional retention. *J Pediatr Surg.* 2002;37:1762–5.
13. Hutson JM, McNamara J, Gibb S, Shin YM. Slow transit constipation in children. *J Paediatr Child Health.* 2001;37:426–30.
14. Cunha TB, Tahan S, Soares MF, Lederman HM, Morais MB. Abdominal radiograph in the assessment of fecal impaction in children with functional constipation: comparing three scoring systems. *J Pediatr (Rio J).* 2012;88:317–22.
15. Proano M, Camilleri M, Phillips SF, Brown ML, Thomforde GM. Transit of solids through the human colon: regional quantification in the unprepared bowel. *Am J Physiol.* 1990;258:G856–62.
16. Camilleri M, Zinsmeister AR. Towards a relatively inexpensive, noninvasive, accurate test for colonic motility disorders. *Gastroenterology.* 1992;103:36–42.
17. Sutcliffe JR, King SK, Hutson JM, Cook DJ, Southwell BR. Gastrointestinal transit in children with chronic idiopathic constipation. *Pediatr Surg Int.* 2009;25:465–72.
18. Mugie SM, Perez ME, Burgers R, Hingsbergen EA, Punati J, Mousa H, et al. Colonic manometry and colonic scintigraphy as a diagnostic tool for children with severe constipation. *J Pediatr Gastroenterol Nutr.* 2013;57:598–602.
19. Cook BJ, Lim E, Cook D, Hughes J, Chow CW, Stanton MP, et al. Radionuclear transit to assess sites of delay in large bowel transit in children with chronic idiopathic constipation. *J Pediatr Surg.* 2005;40:478–83.
20. Devanarayana NM, Rajindrajith S. Bowel habits and behaviors related to defecation in 10- to 16-year-olds: impact of socioeconomic characteristics and emotional stress. *J Pediatr Gastroenterol Nutr.* 2011;52:569–73.
21. Tjeerdsma HC, Smout AJ, Akkermans LM. Voluntary suppression of defecation delays gastric emptying. *Dig Dis Sci.* 1993;38:832–6.
22. Karlbom U, Pahlman L, Nilsson S, Graf W. Relationships between defecographic findings, rectal emptying, and colonic transit time in constipated patients. *Gut.* 1995;36:907–12.
23. Freedman PN, Goldberg PA, Fataar AB, Mann MM. A comparison of methods of assessment of scintigraphic colon transit. *J Nucl Med Technol.* 2006;34:76–81.
24. Maurer AH, Parkman HP. Update on gastrointestinal scintigraphy. *Semin Nucl Med.* 2006;36:110–8.
25. Yik YI, Leong LC, Hutson JM, Southwell BR. The impact of transcutaneous electrical stimulation therapy on appendicostomy operation rates for children with chronic constipation – A single-institution experience. *J Pediatr Surg.* 2012;47:1421–6.
26. Yik YI, Ismail KA, Hutson JM, Southwell BR. Home transcutaneous electrical stimulation to treat children with slow-transit constipation. *J Pediatr Surg.* 2012;47:1285–90.
27. Jaffray B. What happens to children with idiopathic constipation who receive an antegrade continent enema? An actuarial analysis of 80 consecutive cases. *J Pediatr Surg.* 2009;44:404–7.
28. King SK, Sutcliffe JR, Southwell BR, Chait PG, Hutson JM. The antegrade continence enema successfully treats idiopathic slow-transit constipation. *J Pediatr Surg.* 2005;40:1935–40.
29. Ghoshal UC, Sengar V, Srivastava D. Colonic transit study technique and interpretation: can these be uniform globally in different populations with non-uniform colon transit time? *J Neurogastroenterol Motil.* 2012;18:227–8.