



RELATO DE CASO

Reações anafiláticas a picadas de formigas

Anaphylatic reactions to ant stings

Délio José Kipper¹, Marcelo de Oliveira Saldanha², Letícia Tessaro³,
Eduardo Athaide Lança⁴, Pedro Celiny Ramos Garcia⁵

Resumo

Objetivo: Relatar a ocorrência de reações anafiláticas severas decorrentes de picadas de formigas.

Métodos: Relato de caso de reação anafilática severa em criança, ocasionada por múltiplas picadas de formigas e revisão da literatura (Medline e Lilacs).

Resultados: Um paciente do sexo masculino, branco, com 2 anos de idade, sofreu múltiplas picadas de pequenas formigas vermelhas da espécie *Solenopsis invicta*, com a ocorrência de reação anafilática severa e resultando em quadro de cegueira cortical como seqüela neurológica.

Conclusões: A ocorrência de tais eventos, não muito raros, deve ser levada em consideração pela classe médica, tendo em vista que tais insetos são freqüentes em nosso meio e suas picadas podem, algumas vezes, resultar em reações anafiláticas severas.

J. pediatr. (Rio J.). 1998; 74(3):243-246: anafilaxia/etiologia, mordeduras e picadas/complicações, venenos de formigas/toxicidade.

Introdução

A convivência com formigas já faz parte de nosso cotidiano, tanto no meio rural quanto no urbano¹⁻⁹.

A principal espécie que convive conosco é a *Solenopsis invicta*, que é nativa do nordeste da Argentina, no Paraguai e no Brasil^{9,10}. Nos Estados Unidos da América do Norte (EUA), tal espécie, associada à *Solenopsis richteri*, que é nativa da Argentina e Uruguai, é denominada como *Imported Fire Ant* (formiga de fogo importada), pois foi

Abstract

Objective: Relate the occurrence of severe anaphylactic reactions caused by ant stings.

Methods: Case report of severe anaphylactic reaction caused by multiple ant stings, and revision of the literature (Medline and Lilacs).

Results: A male patient, white, 2 years-old, suffered multiple stings of small red ants of the species *Solenopsis invicta*, with the occurrence of severe anaphylactic reactions, and resulting in cortical blindness as a neurological sequel.

Conclusions: The occurrence of such events, not very rare, should be taken in consideration by physicians, once such insects are common in our environment, and their sting can result, sometimes, in severe anaphylactic reactions.

J. pediatr. (Rio J.). 1998; 74(3):243-246: anaphylaxis/etiologia, stings, complications, ants venom's, toxicity reactions.

trazida, no início deste século, por navios provenientes de tais localidades^{8,9}. Essas formigas são muito agressivas e, desde sua chegada aos EUA, dizimaram espécies oponentes de formigas, disseminando-se, até o momento, por treze estados do sudeste dos EUA^{1,3-8}. Superaram o clima muito frio de tais localidades, embora em seus *habitats* de origem não suportem temperaturas muito baixas. Esse fato causou estranheza aos pesquisadores, que, até o momento, conseguiram identificar quatro adaptações feitas pelas formigas para sobreviverem: formaram um híbrido entre a *S. invicta* e a *S. richteri*; cada colônia tem várias rainhas; durante os meses frios ficam em ruas ou auto-estradas, onde normalmente a temperatura é mais elevada e, finalmente, invadiram as cidades, onde se instalam em casas e aparelhos de ar condicionado^{2,3}. Nos EUA estipula-se que de 30 a 60% da população que vive em áreas habitadas

1. Médico Rotineiro da UTI Pediátrica do HMIPV.
2. R3 da UTI Pediátrica do HMIPV.
3. R2 do Serviço de Pediatria do HMIPV.
4. Médico Plantonista da UTI-Pediátrica do HMIPV.
5. Chefe da UTI-Pediátrica do HMIPV.

Hospital Materno Infantil Presidente Vargas (HMIPV) - Porto Alegre, RS.

pelas formigas é picada a cada ano^{8,9}, principalmente nas pernas, durante os meses de verão, especialmente crianças e pessoas com comprometimento cognitivo. Na grande maioria das vezes as reações se limitam ao local da picada, 17 a 56% dos pacientes têm reações locais intensas, 16% apresentam urticária e angioedema e 0,6% a 4% reações anafiláticas, com risco de vida. Raramente ocorrem reações neurotóxicas, que incluem crises convulsivas focais ou generalizadas, visão borrada, desmaios, perda de consciência, confusão e neuropatia periférica^{2,10}.

Relato do Caso

M.C.H., 2 anos, com 12 kg de peso, masculino, branco, natural e procedente de Novo Hamburgo-RS, com história de estar brincando no pátio de sua casa, quando foi picado por inúmeras formigas nas pernas, braços e tronco, apresentando perda de consciência quase que imediatamente, extremidades frias, cianose perioral e periférica, com movimentos respiratórios débeis. Foi conduzido imediatamente ao hospital de sua cidade, onde foi realizada entubação endotraqueal, infusão de adrenalina endovenosa e hidratação adequada. Após duas horas do início de tais eventos, foi transferido para a UTI Pediátrica do Hospital Materno Infantil Presidente Vargas. Os familiares descartaram história prévia de alergias ou anafilaxia e história familiar de alergia. Relataram que M.C.H., em outras oportunidades, já sofrera picadas das mesmas formigas e só haviam ocorrido eventos locais simples. Ao exame físico, apresentava-se desnutrido de segundo grau, pálido, com cianose perioral, comatoso (escala de Glasgow 6), sem movimentos respiratórios espontâneos, pupilas isocóricas, reflexo fotomotor lento e simétrico, reflexo oculo vestibular e corneano ausentes. A ausculta cardiopulmonar e o exame do abdômen eram normais. Nos braços, pernas e tronco encontravam-se aproximadamente 100 lesões de picadas de formigas (Figura 1). As extremidades eram frias, cianóticas e os pulsos débeis. Optou-se por colocá-lo em hiperventilação, iniciar agentes inotrópicos, hidratação, sedação e corticoterapia. A tomografia cerebral computadorizada mostrou edema cerebral de grau leve a moderado. Foi colocado em esquema de hiperventilação por 48 horas e iniciado manitol nas doses convencionais.

No segundo dia já não se observava cianose, os pulsos eram amplos e o enchimento capilar era regular. Os reflexos descritos anteriormente se mantiveram inalterados. As lesões das picadas evoluíram para a formação de pústulas (Figuras 2 e 3). No quarto dia já se observava movimentos respiratórios regulares e a pontuação na escala de Glasgow era de 9. Os reflexos já estavam normalizados e decidiu-se pelo desmame do respirador. No quinto dia estava clinicamente bem, sem a necessidade de cuidados intensivos, mas ao exame neurológico evidenciou-se a presença de cegueira cortical. No décimo quarto dia o paciente teve alta hospitalar e três meses após retornou em nível ambulatorial, com recuperação parcial da visão. Foi solicitado aos

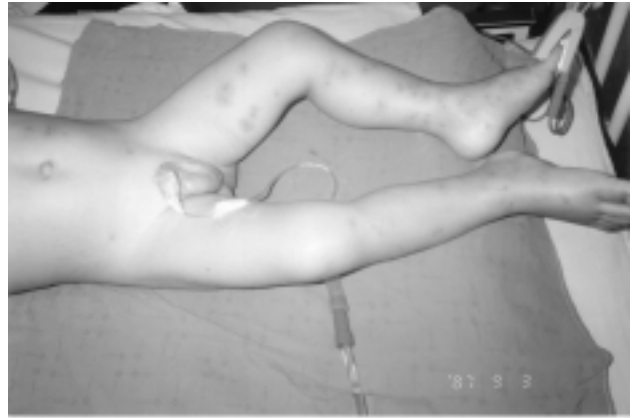

Figura 1 - Lesões locais iniciais

familiares coletar as formigas que haviam picado o menino e estas foram encaminhadas ao Departamento de Biologia da PUCRS para classificação, cujo resultado foi o seguinte: Artrópode, família *Formicidae*, ordem *Hymenoptera*, gênero *Solenopsis*, espécie *invicta*.

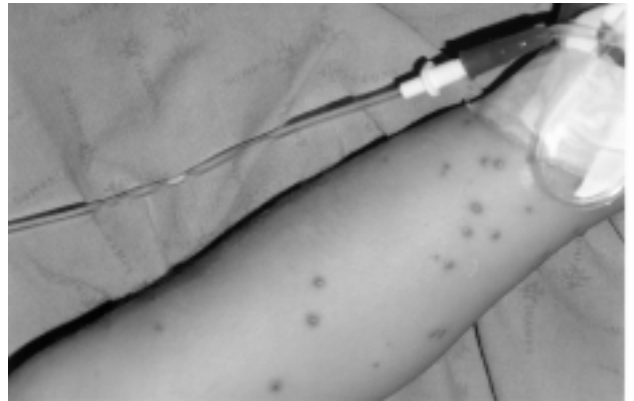

Figura 2 - Lesões tipo pústulas que se formam em 24 horas

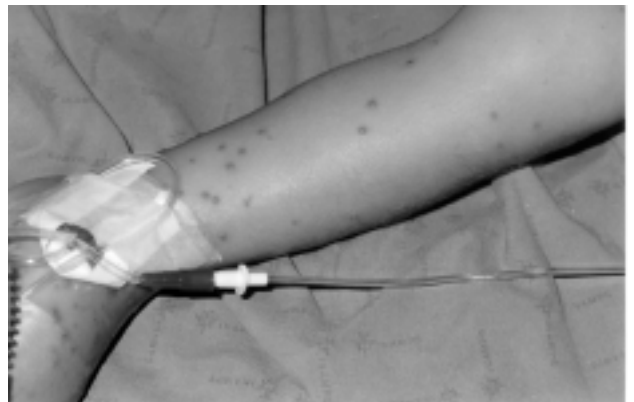


Figura 3 - Lesões tipo pústulas patognomônicas das picadas da formiga *Solenopsis invicta*

Discussão

As formigas mais comumente encontradas no Brasil pertencem à espécie *Solenopsis invicta*. São muito frequentes no sudeste e sul do Brasil. À medida que as pessoas são picadas pelas formigas, podem desenvolver reações do tipo hipersensibilidade retardada e, eventualmente, apresentar reações alérgicas severas às suas picadas. As reações às picadas podem ser classificadas como locais, sistêmicas (anafiláticas) e outras. Pelo menos três tipos de reações locais ocorrem: inchaço e queimadura, pústula estéril e reações locais grandes. A dor, imediatamente após a picada, com inchaço e sensação de queimadura, ocorrem rotineiramente. Essa reação normalmente se resolve em 30 a 60 minutos e a coceira intensa permanece por 24 horas. Após, forma-se uma pápula que evolui para uma pústula estéril em mais ou menos 24 horas, o que é patognômico de picada desta formiga (Figuras 2 e 3).

Em 2 a 3 dias se forma uma escara e a cicatrização ocorre em 3 a 10 dias, formando uma mácula. Normalmente não há a necessidade de nenhum tipo de tratamento. Algumas vezes estas lesões podem infectar e levar à sepsis, com risco maior para pacientes com imunidade comprometida. De 17 a 56% dos pacientes desenvolvem reações locais importantes¹⁰⁻¹². Essas lesões são eritematosas, edematosas e com formação de áreas endurecidas ao redor da picada, mediadas por reações de hipersensibilidade retardada, com envolvimento de IgE. Nestes casos há a necessidade do uso de corticóides sistêmicos e anti-histamínicos. As reações sistêmicas ou anafiláticas são reações mediadas por IgE e podem se constituir de urticária generalizada, edema laríngeo ou cutâneo, broncoespasmo e/ou colapso cardiovascular. Como vimos, a urticária e o angioedema ocorrem em 16% dos casos, e reações anafiláticas, com risco de vida, ocorrem em 0,6 a 4% dos casos.

Outras reações neurotóxicas não usuais incluem crises convulsivas focais ou generalizadas e neuropatia periférica. A patogenia dos mecanismos que causam estas últimas reações não é conhecida.

Não há nenhum tipo de tratamento específico contra o veneno dessas formigas. Este se limita à abordagem dos efeitos colaterais das picadas. O veneno dessas formigas é constituído 95% por um alcalóide piperidínico insolúvel em água, que tem propriedades hemolíticas, antibactericidas, inseticidas e citotóxicas. Esse alcalóide não evoca respostas de anticorpos do tipo IgE. É o principal responsável pelas reações locais e não pelas reações alérgicas. Estas últimas são provocadas pelas quatro proteínas que constituem 0,1% do veneno. Algumas destas possuem atividade de fosfolipase. Outras, atividade neurotóxica. Essas proteínas são os alérgenos mais fortes conhecidos e, em muitas pessoas, evocam respostas imunológicas que, normalmente, após o quinto ataque, podem desencadear processos alérgicos tão importantes a ponto de provocarem a morte. Essa situação é a que mais preocupa os estudiosos. Em zonas endêmicas de formigas, alguns

médicos recomendam testes de hipersensibilidade a picadas dessas formigas e trabalham no desenvolvimento de dessensibilização com extratos das proteínas do veneno ou com extratos inteiros das formigas.

Os resultados ainda são controversos^{5,6}. As lesões neurológicas, como a que ocorreu com nosso paciente, são raras². O mecanismo da lesão encefálica é decorrente da ação neurotóxica do veneno diretamente no sistema nervoso central ou por hipóxia provocada pela hipotensão.

Conclusão

Na região sudeste e sul do Brasil é frequente a ocorrência da formiga da espécie *Solenopsis invicta*. São frequentes suas picadas e, ao longo do tempo, podem desencadear reações alérgicas importantes em algumas pessoas, com risco de vida, especialmente se considerarmos que essas formigas se adaptaram a viver dentro de casas, podendo atacar crianças pequenas ou pessoas com comprometimento cognitivo. Assim, todos os profissionais que trabalham em serviços de emergência ou em unidades de terapia intensiva, na eventualidade de atenderem pacientes com colapso cardiocirculatório ou comprometimento neurológico, sem causa definida, devem atentar para a possibilidade de picada de formiga e procurar as lesões características nas extremidades, especialmente as inferiores.

Referências bibliográficas:

1. Paull BR. Imported fire ant allergy. Perspectives on diagnosis and treatment. Postgraduate Medicine 1984; 76:15 5-160.
2. Candiotti KA, Lamas AM. Adverse Neurologic Reactions to the Sting of the Imported Fire Ant. Int Arch Allergy Immunol 1993; 102:417-420.
3. Tracy JM, Demain JG, Quinn JM, Hoffinan DR, Goetz DW, Freeman TM. The natural history of exposure to the imported fire ant (*Solenopsis invicta*). J Allergy Clin Immunol 1995; 95:824-828.
4. DeShazo RD, Griffing C, Kwan TH, Banks WA, Dvorak HF. Dermal hypersensitivity reactions to imported fire ants. J Allergy Clin Immunol 1984; 74:841-7.
5. Bahna SL, Strimas JH, Reed MA, Butcher BT. Imported fire ant allergy in young children: Skin reactivity and serum IgE antibodies to venom and whole body extract. J Allergy Clin Immunol 1988; 82:419-824.
6. Hoffinan DR. Allergens in Hymenoptera venom XXIV: The amino acid sequences of imported fire ant venom allergens Sol i II, Sol i III, and Sol i IV. J Allergy Clin Immunol 1993; 91:71-78.
7. Butcher BT, deShazo RD, Ortiz AA, Reed MA. RAST-inhibition studies of the imported fire ant *Solenopsis invicta* with whole body extracts and venom preparations. J Allergy Clin Immunol 1988; 81: 1096-1100.
8. DeShazo RD, Butcher BT, Banks WA. Reactions to the stings of the imported fire ant. N Engl J Med 1990; 323 :462-466.

9. DeShazo RD, Banks WA. Medical consequences of multiple fire ant stings occurring indoors. *J Allergy Clin Immunol* 1994; 93:847-850.
10. DeShazo RD, Soto-Aguiar S. Reactions to Imported Fire Ant Stings. *Allergy Proc* 1993; 14:13.
11. Stafford CT. Hypersensitivity to fire ant venom. *Asthma & Immunol* 1997; 7787-95.
12. Stafford CT, James FK Jr. Survey of fatal anaphylactic reactions to imported fire ants stings. Report of the fire ant subcommittee of the American Academy of Allergy and Immunology. *J Allergy Clin Immunol* 1989; 89:159-162.

Reações anafiláticas a picadas de formigas - Kipper, DJ et alii

Endereço para correspondência:

Dr. Délio José Kipper

Rua Vicente da Fontoura, 909/502

CEP 90640-001 - Bairro Santana - Porto Alegre - RS

Telefone (051) 339.13.22 / ramais 2564 ou 2737

Fax: (051) 336.20.33



MONTRÉAL 2000
P E D I A T R I C
I N T E N S I V E C A R E
W O R L D C O N G R E S S

3rd World Congress on PEDIATRIC INTENSIVE CARE

MONTREAL - CANADÁ, 24 a 29 de Junho de 2000

**Patrocínio: World Federation of Pediatric Intensive Care
and Critical Care Societies**

**Co-patrocínio: Sociedade Brasileira de Pediatria,
Sociedade Latino-Americana de Terapia Intensiva Pediátrica,
European Society of Pediatric Intensive Care**

**Secretaria: Events International Meeting Planners Inc.
759 Victoria Square, Suite 300 - Montreal, Quebec, Canada H2Y 2J7
Tel. (514) 286.0855 - Fax: (514) 286.6066 - E-mail: info@eventsintl.com
Web site: <http://www.pic2000.com>**