



RELATO DE CASO

Epignathus gigante no recém nascido: relato de um caso e revisão da literatura

Giant Epignathus in the newborn: report of a case and review of the literature

José A. Goraib, Jofre A. O. Cabral, Antonio R. R. Nogueira, Claudia N. Barbosa,
Flávia Bordallo, Manoel de Carvalho, José Maria de A. Lopes

Resumo

Epignathus é um tumor teratóide congênito que se projeta através da boca. É extremamente raro e geralmente fatal se não tratado adequadamente.

Relatamos um caso tratado com sucesso. Aspectos importantes do diagnóstico pré-natal, manuseio clínico pré-operatório e tratamento definitivo são discutidos. Extensa revisão da literatura é apresentada.

J. pediatr. (Rio J.). 1995; 71(1):41-44: epignathus, teratoma, insuficiência respiratória.

Abstract

Epignathus is a congenital teratoid tumor in the oral cavity. It is extremely rare and usually lethal.

The authors present a case treated successfully. Important aspects of the diagnosis, clinical management and surgical procedures are discussed. Extensive review of the literature is presented.

J. pediatr. (Rio J.). 1995; 71(1):41-44: epignathus, teratoma, respiratory distress.

Introdução

Epignathus gigante é um raro tumor teratóide que se origina na região da bolsa de Rathke (faringe e/ou ossos da base do crânio) e palato duro, ocupa toda a cavidade orofaríngea e se exterioriza através da boca.¹ Tem aspecto bizarro e provoca asfixia e insuficiência respiratória obstrutiva grave no neonato, geralmente fatal se não for tratado adequadamente.^{1,2}

O diagnóstico pré-natal pode ser feito por ultrassonografia (US) e ressonância nuclear magnética (RNM). Isso permite à equipe multidisciplinar planejar uma estratégia de tratamento ao neonato, começando na sala de parto e visando à prevenção da asfixia perinatal.

Relato do caso

Recém nascido do sexo feminino, parto cesáreo com 35 semanas de gestação, pesando 1650g, com polidramnia. Diagnóstico pré-natal de massa lobulada projetada na frente

da face e do pescoço do feto foi feito pela US durante consulta pré-natal.

Ao nascimento apresentava volumosa massa, de superfície bocelada, projetada através da boca e da narina direita, preenchendo toda a cavidade oro-faríngea e conectada ao palato duro (figura 1).

Apresentou insuficiência respiratória obstrutiva, sendo entubada na sala de parto, ventilada, estabilizada e transferida para UTI-Neonatal.

Na UTI foram realizados Rx de crânio, que evidenciou calcificação no interior da massa, além de um cuidadoso exame físico na cavidade oral, sugerindo ambos o diagnóstico de epignathus gigante (figura 2).

Com 12h de vida, foi submetida à cirurgia através da cavidade oral com ressecção completa do tumor.

A Anatomia Patológica evidenciou:

a) Macroscopia: Massa com peso de 375g, medindo 15x9x5cm, com superfície externa de aspecto bocelado, consistência firme e coloração branco-rosada. Ao corte foram encontrados tecidos ósseo, cartilaginoso e cavidades de conteúdo mucóide. Esses tecidos eram circundados por tecido adiposo.

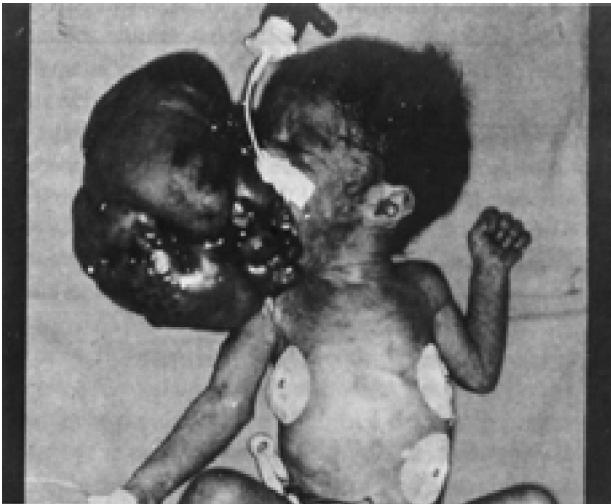

Fig. 1 - Volumosa massa tumoral conectada ao palato duro de recém-nascido. Epignathus gigante.

Acompanhava-se de outras 3 tumorações, medindo cada uma respectivamente 5x2x2cm, mostrando, na superfície externa, pilificação e, ao corte, aspecto semelhante ao tumor principal.

b) Microscopia: A tumoração era constituída por tecidos bem definidos de múltiplas origens, com a presença de estruturas ósseo-cartilaginosas, pele, músculo organizado em feixes, estruturas glandulares dispostas em ácinos, tecido adiposo e plexo coróide dispostos de modo desordenado, formando as massas globuladas descritas macroscopicamente.

O diagnóstico foi de teratoma congênito de palato duro - epignathus gigante.

Evolução do Caso: durante a internação foram realizados os seguintes exames: Ecocardiograma, U.S. abdominal e cerebral e tomografia computadorizada de crânio, os quais foram normais.

A paciente foi alimentada inicialmente por nutrição parenteral total e posteriormente por gavage, pois a boca permanecia aberta e rígida em posição viciosa pela presença da massa na cavidade oral durante a vida intra-uterina. Foi submetida durante toda a internação a fisioterapia e estimulação oral, com boa resposta na sucção e deglutição.

Recebeu alta hospitalar no 72º dia de vida, sugando plenamente a dieta e pesando 2330g (figura 3).

Discussão

Os teratomas congênitos são raros, apresentando uma incidência de 1:4000 nascimentos vivos. Os mais comuns são os sacrococccígeos (45%), seguidos pelos de gônadas, mediastino anterior, retroperitônio e oro-faringe. Os teratomas de oro-faringe são os mais raros e compreendem menos de 2% de todos esses tumores.²

Ewing, em 1940, classificou os teratomas de oro-faringe em dermóides ou pólipos pilosos, teratoma ou teratóide e epignathus. Os dermóides ou pólipos pilosos são os mais comuns e acometem geralmente adultos.^{3,4}

Os teratomas são menos freqüentes e geralmente afetam neonatos e crianças. São definidos como neoplasmas que contêm elementos dos três folhetos embrionários e histologicamente são muito desorganizados.^{2,3,4} Os epignathus são os mais raros dos teratomas.

A etiologia do epignathus é desconhecida. Porém a teoria mais aceita é a que eles se originam nas células pluripotentes da região da bolsa de Rathke e crescem de maneira desorganizada.^{1,5}

Este tumor acomete preferencialmente o sexo feminino e cerca de 6% desses pacientes têm mal-formações congênitas associadas. Não há relato de anormalidades genéticas e nem de incidência familiar.

A incidência de degeneração maligna dos teratomas sacrococccígeos é superior a 30%; no entanto, é rara nos teratomas de oro-faringe, embora haja pelo menos quatro relatos na literatura.^{2,4,6}

O epignathus gigante evidentemente é notado ao nascimento, pois a massa ocupa toda a cavidade oro-faríngea e se exterioriza pela boca e/ou fossas nasais, podendo em raros casos se estender intracranialmente. Geralmente é bocelada, recoberta por pele e pêlos e apresenta um aspecto bizarro.^{1,7} O quadro clínico depende naturalmente do tamanho e da localização do tumor. Podem apresentar polihidramnia, asfixia, dispnéia, sufocação e dificuldade para engolir. Provoca grave insuficiência respiratória obstrutiva, geralmente fatal se não for tratada adequadamente no peri-parto e período neonatal.^{1,2,6,7}

O diagnóstico pode ser estabelecido no período gestacional por US ou por RNM. A US, além de ser muito difundida, é mais barata e, portanto, é a mais utilizada. Pode

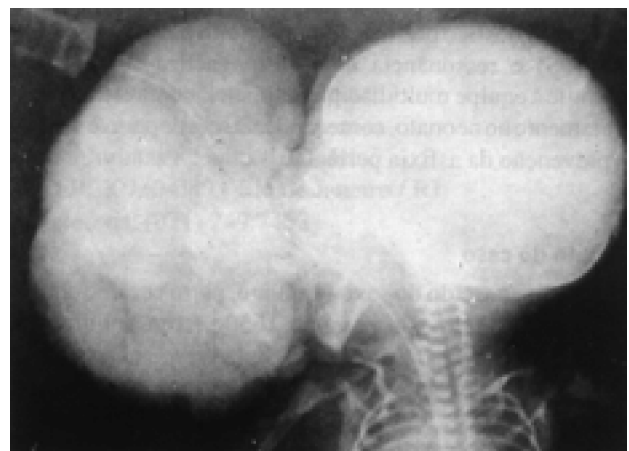


Fig. 2 - Rx de crânio evidenciando calcificações no interior da massa.

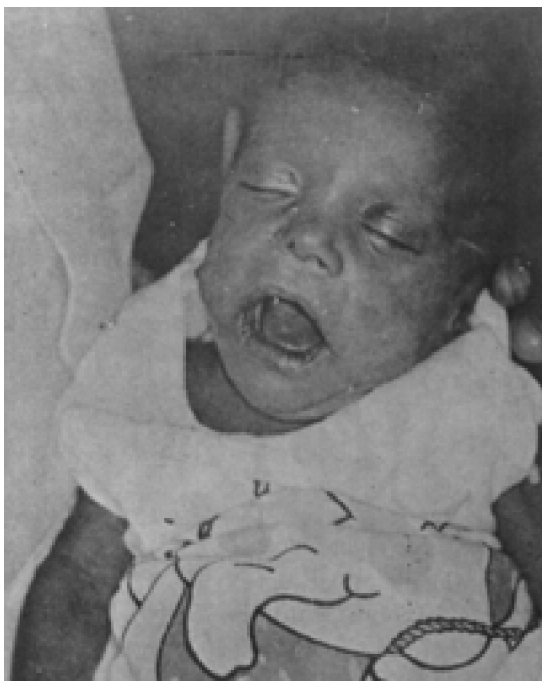

Fig. 3 - Aspecto da criança no momento da alta hospitalar

revelar polidramnia além da presença de massa lobulada, cística e sólida com calcificações no seu interior, que se projeta na frente da face e do pescoço do feto. A RNM, no momento, ainda é mais precisa que a US, pois define melhor a origem, localização e composição tecidual da massa, podendo ainda demonstrar uma eventual expansão intracraniana.

A inspeção cuidadosa da cavidade oral sujere o diagnóstico, pode localizar a conexão do tumor e afastar eventual expansão cerebral.

O diagnóstico diferencial deve ser feito principalmente com encefalocele etmoidal.^{2,8} Outras patologias devem ser excluídas, como por exemplo os rabdiosarcomas congênitos, os gliomas, os cistos dermóides e epulis.⁸

Após o nascimento, com o RN estabilizado clinicamente, alguns exames são mandatórios para elucidar o caso e definir as condutas terapêuticas: a) cuidadoso exame físico na cavidade oral, b) transiluminação da massa, c) Rx de crânio e US cerebral, d) dosagem de marcadores tumorais geralmente associados a malignidade dos teratomas tais como a alfa-fetoproteína, gonadotrofina coriônica e alfa 1-tripsina, e) CT ou RNM nos casos em que a possibilidade de invasão cerebral não pode ser afastada. Só após esses estudos o paciente deverá ser encaminhado para o tratamento cirúrgico.⁸

Em caso de o diagnóstico ser feito no período gestacional, um parto cesáreo deve ser indicado pela equipe multidisciplinar, a qual deve estar disponível na sala de parto.

Após a extração do RN do útero, um neonatologista experiente tenta entubação traqueal; se não for possível, a traqueostomia é rapidamente realizada pelo cirurgião pediátrico. Trabalhos recentes sugerem que o cordão umbilical não deva ser ligado de imediato, mantendo assim a circulação feto-placentária. Neste curto intervalo de tempo uma via aérea perveia deve ser estabelecida.^{6,9}

A maioria dos casos descritos na literatura morrem logo após o nascimento por asfixia, secundária à obstrução respiratória.^{2,6,9}

O primeiro RN que sobreviveu foi relatado por Oschner e Ayres em 1951.¹⁰ Até 1984, apenas 8 RN tinham sobrevivido após o tratamento cirúrgico.⁵

O tratamento cirúrgico da lesão depende da extensão e local da conexão desses tumores.^{1,4}

Nos epignathus que têm um pequeno pedículo conectado ao palato duro, a excisão é feita com auxílio do eletrocautério e ligaduras por suturas dos vasos mais calibrosos. Nos que envolvem os ossos da base do crânio, incluindo a fossa ptuitária, a ressecção total pode ser impossível numa primeira abordagem.^{1,4} Quando lesões como encefalocele ou expansão intracraniana do tumor foram excluídas no pré-operatório, o procedimento cirúrgico deve ser feito por acesso através da cavidade oral.

O tumor deve ser excisado completamente na sua base de origem para evitar recidivas.¹

O prognóstico depende do desenvolvimento histológico do tumor, da presença ou não de anomalias congênicas associadas e dos cuidados pré e pós-operatórios do neonato.^{1,4}

É necessário um seguimento prolongado desses pacientes para detectar recidivas locais, má oclusão dentária e deformidades faciais.⁴ A deglutição e sucção devem ser, inicialmente, acompanhadas por um fonoaudiologista/fisioterapeuta.

Os marcadores tumorais devem ser dosados seriadamente, pois podem evidenciar recidivas ou degeneração maligna do tumor residual. Nesses casos, deve ser realizado CT e/ou RNM para definir local e extensão da doença. Em caso de ressecção incompleta, a quimioterapia deve ser indicada.^{4,6,9}

Referências bibliográficas

1. Maeda K, Yamamoto T, Yoshimira H, et al. Epignathus-A Report of two neonatal cases. *J of Ped Surg* 1989; 24: 395-97.
2. Sauter ER, Diaz JH, Arensman RM, et al. The perioperative management of neonates with congenital oropharyngeal teratomas. *J Ped Surg* 1990; 25:925-28.
3. Ewing J. *Teratology in Neoplastic Diseases* 4ª ed. Philadelphia, Saunders, 1940.
4. Valente A, Grant C, Orr JD, et al. Neonatal tonsillar teratoma. *J Ped Surg* 1988; 23:364-66.
5. Pavlin JE, O'Gorman A, Willians HB, et al. Epignathus - A report of two cases. *Ann Plast Surg* 1984; 13:452-56.

6. Levine AB, Alvarez M, Wedgwood J, et al. Contemporary management of a potentially lethal fetal anomaly: A successful perinatal approach to epignathus. *Obstr Gynecology* 1990; 76:962-66.
7. Takehara H, Komi N, Muñoz NA, et al. Nasal teratoma in neonate associated with an accardiac amorphous twin. *Pediatric Surg Int* 1994; 9:196-198.
8. Alter AD, Cove JK. Congenital nasopharyngeal teratoma: Report of a Case and Review of the literature. *J Ped Surg* 1987; 22:179-181.
9. Catallano PJ, Urken ML, Alvares M, et al. New approach to the management of airway obstruction in "high risk" neonates. *Arch Otolaring Head Neck Surg.* 1992; 118:306-309.
10. Oschner A, Ayer WB. Case of Epignathus - survival of host after its excision. *Surgery* 1951; 30:560-64.
11. Hott GR, Hott JE, Weaver RG. Dermoids and teratomas of head and neck. *Ear Nose Throat J* 1979; 58:520-31.
12. Abemayor E, Newman A, Bergstrom L, et al. Teratoma of head and neck in childhood. *Laryngoscope* 1984; 94:1489-92.
13. Bennett P. A case of epignathus with long term survival. *Br J Plast Surg* 1970; 23:360-64.
14. Duckett S, Claireaux EA. Cerebral teratoma associated with epignathus in a newborn infant. *J Neurosurg* 1963; 20:888-91.
15. Hatzihabens F, Stamatis D, Staurinos D: Giant Epignathus. *J Ped Surg* 1978; 13:517-18.
16. Mahour G H, Wooley M M, Trivedi S N, et al. Teratoma in infancy and childhood: Experience with 81 cases. *Surgery* 1974; 76:309-18.
17. Tapper D, Lack EE. Teratomas in infancy and childhood: A 54 years experience at the Children's Hospital Medical Center. *Ann Surg* 1983; 198:398-410.
18. Keswani RK, Chugh TD, Dhall JC, et al. Epignathus - A case report. *Br J Plast Surg* 1968; 21:355-59.
19. Ang AT, Honk, Ong CL. Giant epignathus with intracranial teratoma in a newborn infant. *Australas Radiol* 1990; 34:358-60.
20. Abraão E, Tubino P et al. Malformação complexa da boca: Tumor epignato associado a tumor augnato. *Rev Bras Cir* 1980; 70(5/6):171-74.

Endereço para correspondência:

Dr. José A. Goraib

Rua Almirante Pereira Guimaraes, 72/409 - Leblon

Rio de Janeiro - RJ - CEP: 22240-002

Fax: (021) 245.8062