
ARTIGO ORIGINAL

Manuseio da atresia tricúspide em neonatos. Relato de três casos e revisão da literatura

*Management of tricuspid atresia in neonates.
Report of three cases and review of literature*

Sandra S. Mattos¹, Jorge V. Rodrigues¹, Rossana Severi¹, Marília Nunes¹,
Carlos Eduardo G. Cunha¹, Verônica B. Melo², Lúcia Roberta Didier²,
Kátia de Fátima D. Gomes², Cleusa L. Santos¹ e Carlos R. Moraes¹.

Resumo

O presente artigo descreve o manuseio de três neonatos portadores de atresia tricúspide com circulação pulmonar canal-dependente, encaminhados ao Instituto do Coração de Pernambuco durante o mês de novembro de 1992. Uma breve revisão da literatura sobre a patologia foi adicionada. O diagnóstico completo foi estabelecido com ecocardiografia na UTI neonatal; todos foram entubados, ventilados mecanicamente e iniciados em infusões contínuas de prostaglandina E1 e Dopamina. Num período de 10 a 24 horas após internamento, todos se submeteram à cirurgia. Um paciente veio a óbito no terceiro dia pós-operatório e os outros dois receberam alta hospitalar em boas condições clínicas. Apesar da pequena amostragem, nossa experiência demonstra que o manuseio clínico-cirúrgico das atresias tricúspides canal-dependentes pode atingir resultados satisfatórios em nosso meio, desde que haja um reconhecimento precoce da cardiopatia congênita cianótica por parte do pediatra, com transferência do neonato para centro de referência em cardiologia pediátrica em tempo hábil.

Unitermos: atresia tricúspide, ecocardiografia e terapia intensiva neonatal.

Introdução

Atresia tricúspide é uma cardiopatia congênita cianótica, decorrente da agenesia (ausência da conexão átrio ventricular direita) ou imperfuração da valva tricúspide,

com consequência de comunicação direta entre átrio e ventrículo direitos. A sobrevivência das crianças com atresia tricúspide depende da presença de um defeito em nível do septo interatrial permitindo a passagem do sangue do átrio direito para o átrio esquerdo. Na presença de estenose severa ou atresia pulmonar associada, a circulação sanguínea extra-uterina passa a depender também da patência do canal arterial e estes neonatos cursam com cianose extrema e deterioração do estado geral nos primeiros dias de vida, necessitando de transferência para centro

1. Instituto do Coração de Pernambuco. INCOR-PE, Recife.

2. Unidade de Pediatria do Hospital Português de Beneficência em Pernambuco, Infante Dom Henrique, Recife.

de cardiologia pediátrica habilitado no manuseio destas emergências.

A atresia tricúspide é uma malformação rara, correspondendo a 2.7% de todas as cardiopatias congênitas¹. Sua prevalência clínica é relatada em torno de 1.1% a 3%^{2,3,4} em achados de necrópsia de pacientes com cardiopatia congênita. Rao (1982) sugere uma incidência de 1.3 a 1.7%, com pequena variação racial e geográfica. A patologia é ligeiramente mais freqüente no sexo masculino (55%)². Anomalias extracardíacas associadas estão presentes em 19% dos pacientes e, mais freqüentemente, envolvem o sistema nervoso central e o sistema músculo-esquelético. A sua etiologia é desconhecida. Pode estar associada com a síndrome do “olho de gato”⁵, síndrome de Down e asplenia. Retardo de crescimento intra-uterino está presente em 3.9% e prematuridade, em 7.8%. Poli-drâmnio e toxemia materna são comuns e sua incidência foi relatada após o uso de talidomida⁶.

Em 1817, Kreyseg pela primeira vez descreva a anomalia sem utilizar o termo “atresia”⁷. Este termo foi primeiramente empregado por Schuberg, em 1861. Em 1906, Kuhne classificou a atresia tricúspide em dois tipos, com e sem discordância ventrículo-arterial. Em 1949, Edwards e Burchell caracterizaram estes dois subgrupos e acrescentaram a ausência ou presença de estenose pulmonar (Figura 1). As características clínicas da atresia tricúspide foram descritas por Bellet *et alli*, em 1933, e Vonseng e Brown, em 1936.

A história natural denota uma mortalidade de 50% nos primeiros seis meses, 60% em um ano e 80% antes dos três anos de idade, tendo como principais causas hipóxia, insuficiência cardíaco-congestiva, vasculopatia obstrutiva pulmonar, endocardite bacteriana, abscesso cerebral, trombose ou hemorragia cerebral.

Os principais pontos na classificação das atresias tricúspides se relacionam a três variáveis: conexão ventrículo-arterial concordante (Figura 1a) ou discordante (Figura 1b), presença ou ausência de comunicação interventricular e presença ou ausência de estenose pulmonar.

O manuseio das atresias tricúspides é realizado em etapas visando a correção hemodinâmica do defeito através de cirurgias baseadas no princípio “Fontan”⁸. Para o sucesso desta cirurgia, é fundamental que as artérias pulmonares tenham bom calibre e não apresentem distorções importantes, e que as pressões e resistências nestes vasos não estejam elevadas. É, portanto, importante ter-se em mente estes objetivos quando do manuseio inicial destes neonatos através de procedimentos paliativos.

Nosso artigo relata a experiência com três neonatos portadores de atresia tricúspide com circulação pulmonar canal-dependente, encaminhados ao Instituto do Coração de Pernambuco, durante o mês de novembro de 1992.

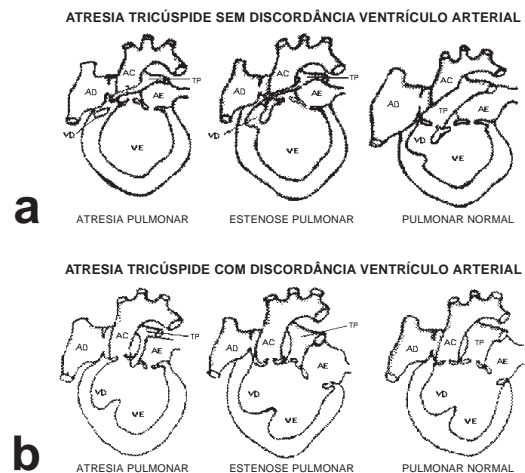


Figura 1 - Classificação de Edwards e Burchell da atresia tricúspide.

- A. Conexão ventrículo-arterial concordante
B. Conexão ventrículo-arterial discordante

Métodos

Descreve-se a experiência com três neonatos portadores de atresia tricúspide, encaminhados para tratamento clínico-cirúrgico no Instituto do Coração de Pernambuco, durante o mês de novembro de 1992.

Todos os neonatos encontravam-se nas primeiras 48 horas de vida quando do encaminhamento; todos pesavam menos de 3.500g e haviam nascido de parto vaginal, a termo, com e sem antecedentes familiares de cardiopatia congênita ou outros fatores de risco.

Cianose importante foi observada, nos três casos, nas primeiras 24 horas de vida, associando-se rapidamente à taquipnéia e à deterioração do estado geral. O diagnóstico clínico de cardiopatia congênita cianótica foi estabelecido pelos pediatras responsáveis, dois em maternidades da rede pública e um em serviço privado, sendo os pacientes encaminhados ao Instituto do Coração de Pernambuco para manuseio. ECG e raios X de tórax apresentavam imagens compatíveis com atresia tricúspide nas três crianças (Figuras 2a-b).

As três crianças estavam fazendo uso de oxigenoterapia quando do primeiro contato com a equipe do INCORPE, tendo sido dada a orientação de se suspender esta terapia, devido aos efeitos do oxigênio sobre o tecido ductal, acelerando o fechamento do mesmo.

Os diagnósticos anatômico, hemodinâmico e funcional nos três casos foram estabelecidos através da ecocardiografia bidimensional, modo M e Doppler, realizada à beira do leito (Fig. 2c-d). Os três neonatos foram entubados, ventilados mecanicamente e iniciados em infusões contínuas de prostaglandina E₁ (dose de ataque 0.1 mcg/kg/min e manutenção 0.05 mcg/kg/min) e Dopamina na

dose mcg/kg/min. Após a estabilização do quadro geral, os neonatos foram encaminhados à cirurgia cardíaca para realização de shunt sistêmico-pulmonar.

A cirurgia foi realizada nos três casos em menos de 24h da hora da internação.

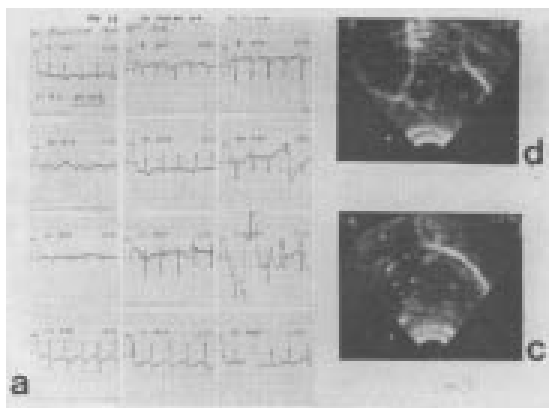
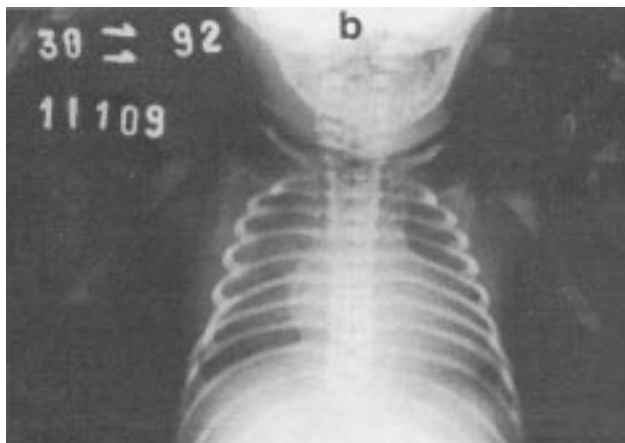


Figura 2 - Exames complementares dos neonatos portadores de atresia tricúspide. **A.** Eletrocardiograma. **B.** Raios X de tórax em PA. **C.** Ecocardiografia bidimensional. Setas mostram atresia da valva tricúspide e severa obstrução subpulmonar. **D.** Ecocardiograma bidimensional; asteriscos mostram tronco e ramos das artérias pulmonares

Resultados

Descrição do primeiro caso-J. L.O., 24 horas de vida, sexo masculino, pesando 3.040g. Diagnóstico: atresia tricúspide, atresia pulmonar, canal arterial persistente, foramen oval restritivo. História clínica: segundo filho, parto vaginal; cianose progressiva desde a terceira hora de vida associada à taquipnéia. Exames: cianose, taquipnéia,

pulsos palpáveis nos quatro membros, perfusão periférica inadequada, segunda bulha única, sem sopros, acidose metabólica; raios X de tórax: átrio direito aumentado, arco médio escavado, hipofluxo pulmonar; ECG: eixo superior, crescimento atrial direito, hipertrofia ventricular esquerda. ECO: *situs solitus*, ausência da conexão átrio-ventricular direita, concordância ventriculo-arterial com atresia da valva pulmonar; artérias pulmonares confluentes, hipoplásicas, foramen oval patente, restritivo, canal arterial persistente. Conduta inicial: entubação, ventilação mecânica, correção do distúrbio metabólico, infusão de prostaglandina E1 e infusão inotrópica com dopamina. Cirurgia: shunt tipo Waterston realizado com vinte horas de internamento. Evolução: satisfatória. Nas primeiras trinta horas do pós-operatório, o menor apresentou bons níveis de saturação, porém demonstrava sinais de congestão venosa sistêmica importante, com distensão das jugulares e hepatomegalia marcada (abaixo da cicatriz umbilical), dificultando o desmame do respirador. Na 30ª hora pós-operatória, foi realizada átrio-septostomia com balão “Rashkind” (Figura 3) na unidade de terapia intensiva neonatal, sob monitorização ecocardiográfica.

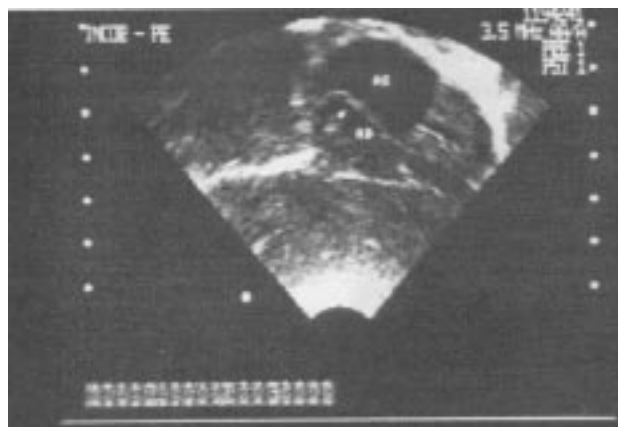

Fig. 3A

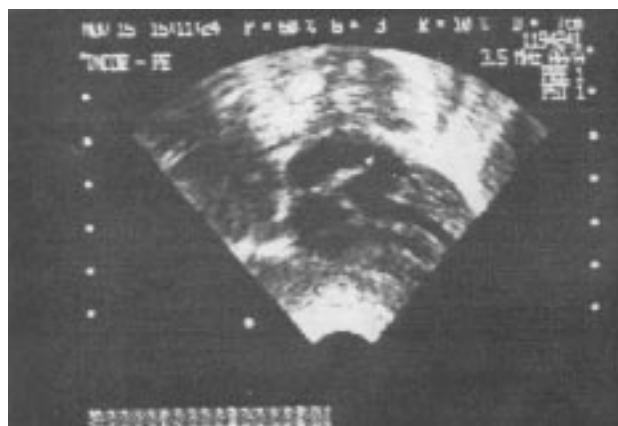

Fig. 3B

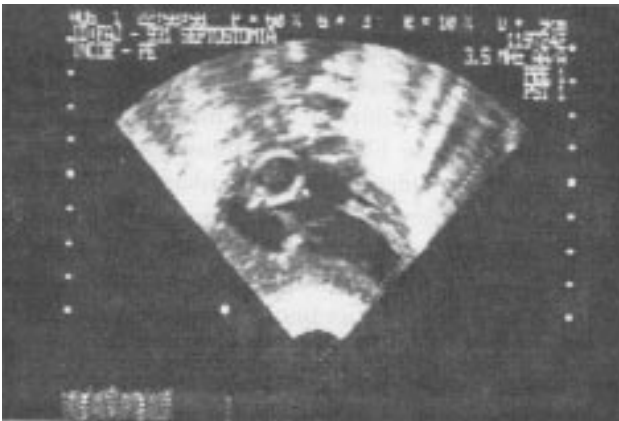

Fig. 3C

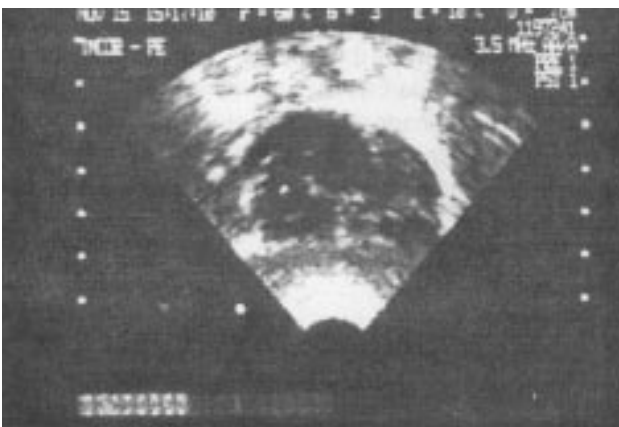

Fig. 3D

Figura 3 - Septostomia Rashkind realizada na unidade de terapia intensiva neonatal, sob controle ecocardiográfico. **A.** Catéter em átrio direito. **B.** Catéter em átrio esquerdo. **C.** Balão inflado em átrio esquerdo. **D.** Defeito no septo atrial ampliado após o procedimento

O procedimento transcorreu sem complicações e obteve sucesso com melhora dos sinais de congestão venosa. A criança foi extubada durante as doze horas subseqüentes e obteve alta da UTI em sete dias e, hospitalar, em dezoito dias.

Encontra-se na sétima semana de vida, fazendo uso de Furosemida na dose de 1mg/kg/12-12h VO, com boa evolução clínica.

Descrição do segundo caso - RN de JSAP, 15 horas, sexo masculino, pesando 2.900g. Diagnóstico: atresia tricúspide, severa estenose pulmonar, canal arterial persistente. História clínica: primeiro filho, parto cesáreo, a termo. Cianose desde a quarta hora de vida, não tendo melhorado com oxigenoterapia. Entubado e ventilado mecanicamente, não apresentou melhora. Sopro sistólico desde a sexta hora de vida. Exames: cianose, perfusão periférica inadequada, pulsos palpáveis nos quatro membros; sopro sistólico rude em bordo esternal esquerdo alto,

B2 únicas; raios X: área cardíaca normal, hipofluxo pulmonar; ECG: eixo superior, crescimento arterial direito, hipertrofia ventricular esquerda; ECO: *situs solitus*, ausência da conexão átrioventricular direita, concordância ventrículo-arterial com severa estenose da valva pulmonar, artérias pulmonares confluentes, hipoplásticas, foramen oval patente, restritivo, canal arterial persistente. Conduta inicial: infusão de prostaglandina E1 e dopamina. Cirurgia: realizada doze horas após internação; shunt tipo Blalock-Taussig modificado com Gore-Tex de 4mm à direita. Evolução: insatisfatória. Durante a cirurgia o menor apresentou hipotensão e acidose.

No pós-operatório imediato apresentou sangramento importante com baixo débito, evoluindo para insuficiência renal. O sangramento foi controlado com reposição sanguínea, uso de plasma fresco, plaquetas. Diálise peritoneal foi instituída na 20ª hora pós-operatória. Na 25ª hora, o paciente apresentou convulsões generalizadas de difícil controle. Não havia alterações metabólicas significantes e a diálise peritoneal funcionava adequadamente. A criança apresentava fontanela distendida apesar de seu estado de hidratação ser adequado. Ultra-sonografia transfontanela demonstrou grande sangramento cerebral profundo, à direita, com desvio importante das estruturas cerebrais.

Devido à gravidade da situação e à impossibilidade de controle clínico do quadro convulsivo, foi realizada uma punção transfontanela para alívio do hematoma, porém a criança veio a óbito logo após o procedimento.

Descrição do terceiro caso - RN de GAS, dois dias, sexo feminino, pesando 2500g. Diagnóstico: atresia tricúspide com severa estenose pulmonar, canal arterial persistente, foramen oval patente. História clínica: parto normal, a termo, segunda filha; cianose e sopro na 20ª hora de vida; transferida para o Instituto do Coração de Pernambuco com trinta horas. Exames: cianose e taquidispnéia importantes, pulsos periféricos normais, B2 única, sopro contínuo em bordo esternal esquerdo alto; raios X de tórax: hipofluxo pulmonar; ECG: crescimento atrial direito, hipertrofia ventricular esquerda; *situs solitus*, ausência da conexão atrioventricular direita, conexão ventrículo-arterial concordante com severa estenose pulmonar. Canal arterial persistente e foramen oval patente. Artérias pulmonares confluentes, hipoplásticas, arco aórtico à esquerda. Conduta inicial: a criança apresentou parada cardiocirculatória durante a avaliação inicial, sendo ressuscitada, entubada e ventilada mecanicamente, e iniciada em infusões contínuas de prostaglandina E1 e Dopamina. Cirurgia: shunt sistêmico-pulmonar tipo Blalock-Taussig modificado com Gore-Tex de 4mm, realizado na décima-segunda hora de internamento. Evolução: satisfatória, pós-operatório sem complicações. Alta da unidade de terapia intensiva neonatal em quarenta e oito horas e alta hospitalar em oito dias. A criança encontra-se com quatro semanas, evoluindo sem complicações. Não faz uso de medicações.

Discussão

A atresia tricúspide associada à atresia ou severa estenose pulmonar constitui uma malformação cardíaca grave, de tratamento cirúrgico, que cursa com cianose extrema no período neonatal conseqüente ao fechamento do canal arterial.

Freqüentemente estas crianças são iniciadas em oxigenoterapia nas maternidades ou unidades de terapia intensiva neonatais; todavia, nas patologias com circulação pulmonar canal-dependente, o uso do oxigênio, além de não melhorar os índices de saturação arterial, é deletério pelos efeitos deste gás sobre o tecido do canal arterial, acelerando o seu fechamento. É importante estar alerta para esta possibilidade e realizar, quando em dúvida, o "teste de hiperóxia" para o estabelecimento do diagnóstico de cardiopatia congênita cianótica. Este teste consiste na medida da gasometria arterial, na artéria radial direita (devido à sua localização à sua localização pré-ductal) em ar ambiente e após inalação de FiO₂ a 100% por 5-10min. Um pO₂ superior a 250mmHg após a inalação de 100% O₂ exclui, com segurança, a presença de uma cardiopatia congênita cianótica, enquanto que valores superiores a 160mmHg tornam este diagnóstico improvável.

A morbimortalidade, associada ao manuseio das cardiopatias congênitas cianóticas neonatais em nosso meio, está muito associada ao precário estado geral destas crianças no pré-operatório. O reconhecimento precoce pelo pediatra de uma cardiopatia congênita canal-dependente, com encaminhamento para centro de referência em cardiopatia, pode viabilizar a circulação destes neonatos no pré-operatório através da utilização de infusão contínua de prostaglandinas para manutenção do canal arterial, entubação e ventilação mecânica, correção dos distúrbios metabólicos e suporte inotrópico quando necessário.

Os diagnósticos anatômico, hemodinâmico e funcional, precisos e precoces, realizados com ecocardiografia na unidade de terapia intensiva neonatal, é etapa fundamental para preparação da abordagem cirúrgica, assim como a manutenção da patência do canal arterial, através da infusão contínua de prostaglandina E₁, é condição *sine qua non* para a manutenção da estabilidade hemodinâmica destes neonatos¹⁰⁻¹¹. A prostaglandina em infusão contínua, contudo, não é isenta de efeitos colaterais, dentre eles a vasodilatação sistêmica com hipotensão e apnéia por efeito central, devendo ser utilizada apenas em unidade de terapia intensiva neonatal. Na presença de acidose metabólica (potente estímulo vaso construtor do canal arterial), o efeito da prostaglandina é minimizado, devendo-se sempre realizar a correção de distúrbios metabólicos antes de se iniciar esta infusão.

O uso do suporte inotrópico com dopamina ou dobutamina é importante coadjuvante para a manutenção de adequada perfusão sistêmica. Em todos os nossos pacientes, solução de dopamina de 5 mcg/kg/min foi iniciada concomitantemente com a prostaglandina.

Alguns pacientes portadores de atresia tricúspide apresentam um foramen oval pequeno, restritivo, ocasionando congestão venosa sistêmica.

Esta pode agravar-se após o shunt sistêmico-pulmonar, devido ao maior retorno sangüíneo para o átrio esquerdo, "empurrando" o foramen oval da esquerda para a direita. Nestes casos, uma átrio-septostomia com balão *Raskind* está indicada. Observamos este fenômeno no primeiro neonato desta série, o que dificultou o seu desmame do respirador no pós-operatório. A átrio-septostomia foi realizada na 30ª hora pós-operatória, na unidade de terapia intensiva neonatal sob monitorização ecocardiográfica e através de cateterização percutânea da veia femoral direita. Desta forma, o procedimento foi realizado sem remover o neonato, ainda em estado grave, do seu ambiente ideal; não foram utilizados contraste ou raios X e a veia femoral foi preservada. Consideramos esta abordagem superior à técnica convencional de realização de septostomias em laboratório de cateterismo cardíaco.

Como o tratamento definitivo para estas crianças é a "correção hemodinâmica" da circulação através de uma das cirurgias baseadas no "princípio Fontan", é fundamental que as cirurgias paliativas visem aumentar o fluxo pulmonar bilateralmente, sem elevar as pressões significativamente. No primeiro caso em que um shunt tipo Blalock não pôde ser realizado, uma anastomose direta (Waterston) o foi. Estas anastomoses classicamente elevam as pressões pulmonares a níveis muitas vezes incompatíveis com uma cirurgia de Fontan, motivo pelo qual têm sido descontinuadas. Neste paciente, a anastomose direta foi realizada devido a dificuldades técnicas com a implantação do Gore-Tex para um shunt tipo Blalock-Taussing, porém os cirurgiões cuidadosamente constrictaram a boca anastomótica no sentido de reduzir os níveis pressóricos pulmonares. O menor está sendo seguido de perto e será submetido a cateterismo cardíaco precocemente para avaliar os níveis de pressão e resistência pulmonar, para decidir pela permanência do Waterston ou ligadura deste com implante de conduto central.

Apesar da pequena amostragem, esta experiência demonstra que o manuseio clínico e cirúrgico das atresias tricúspides canal-dependentes pode atingir resultados satisfatórios em nosso meio, desde que haja um reconhecimento precoce da presença da cardiopatia congênita cianótica por parte do pediatra, com transferência para centro de referência em cardiologia pediátrica clínico-cirúrgico em tempo hábil. Este último deve ter condições para realizar ecocardiografia à beira do leito, entubar e ventilar mecanicamente os pacientes, iniciar infusão de prostaglandinas e suporte inotrópico e, finalmente, realizar cirurgia cardíaca neonatal através de uma abordagem interdisciplinar entre neonatologistas, cirurgiões e equipe paramédica pediátrica, para que a história natural destas cardiopatias seja modificada.

Summary

The present article describes the management of three neonates with tricuspid atresia and duct dependant pulmonary circulation referred to the Instituto do Coração de Pernambuco in November 1992. A brief literature review of the condition is added. Full diagnosis was established with echocardiography at the neonatal ICU; all of them were intubated, mechanically ventilated and started on PGE1 and Dopamine infusions. Within 10h to 24h of hospitalization, all were submitted to surgery. One patient died on the third postoperative day the other two were discharged in good clinical condition. Despite of the small sample, our experience shows that clinical and surgical management of tricuspid atresia with duct dependant pulmonary circulation can reach satisfactory results in our region providing that early diagnosis of cyanotic heart disease is established by the pediatrician with timely transferral of the neonate to a reference center in paediatric cardiology.

Agradecimentos

Nossos agradecimentos à administração do Real Hospital Português de Beneficência, em Pernambuco, e do Infante Dom Henrique, nas pessoas do Sr. Alberto Ferreira da Silva e Dra. Maria Clara C. Lages, pelo constante apoio e facilitação de todos os materiais necessários ao tratamento de crianças carentes pelos Serviços Especializados deste Hospital.

Correspondência

Dra. Sandra S. Mattos
Departamento de Cardiologia Pediátrica
Instituto do Coração de Pernambuco
Avenida Portugal, 163 - Paissandu
50.010 - Recife - PE.

Referências bibliográficas

1. Rosenthal - Tricuspid Atresia. In: Moss A. Adams F. Emmanoulides G. (eds): *Heart Disease in Infants, Children and Adolescents*. ed. 2, Baltimore. Williams & Wilkins, 1977; 289-301.
2. Dick M. Fyler DC, Nadas AS. - Tricuspid Atresia The clinical course in 101 patients. *Am J Cardiol*, 36, 1975.
3. Keith JD, Vlad P - *Heart Disease in Infancy and Childhood*. The Macrullon Company. NY, 1958.
4. Nadas AS, Fyler DC - *Pediatric Cardiology*, 3 rd ed. W.B. Saunders Company, Philadelphia, 1972.
5. Freedom RM, Gerald PS. - Congenital Cardiovascular Disease and the "cat-eye" syndrome. *Am J Dis Child*, 1973, 16:123.
6. Lenz W. Pliess G - The pathology of thalidomide embryopathy and associated defects of the heart. In: *Memorias del IV Congreso Mundial de Cardiologia. Cardiopatias Congenitas Hemodinamica IA* (Mexico), 150, 1963.
7. Rashkind WJ. Tricuspid Atresia. A historial review. *Pediatric Cardiology*, 1982, 2:85.
8. Fontan F. Baudet E - Surgical repair of tricuspid atresia. *Thorax*, 1971, 26: 240.
9. Jones RS, Baumer H, Joseph MC, et al - Arterial oxygen tension and the response to oxygen breathing in the differential diagnosis of congenital heart discase in infancy. *Arch Disease Child*, 1976; 51: 667.
10. Olley PM, Coreoni F. Badoche E - E-type prostaglandins. A new emergency therapy for certain cyanotic congenital heart malformations. *Circulation*, 1976, 53:728.
11. Atik E, Gutierrez JA, Lyra Filho FJ, et alii, - Infusão de prostaglandina EI em cardiopatias canal-dependentes. Análise de 47 casos. *Arq Bras Cardiol*, 1989, 53 (2):93.