

## Limb abnormalities on trisomy 18: evidence for early diagnosis

*Anormalidades de membros na trissomia do cromossomo 18:  
evidências para o diagnóstico precoce*

Rafael F. M. Rosa<sup>1</sup>, Rosana Cardoso Manique Rosa<sup>2</sup>, Marina Boff Lorenzen<sup>3</sup>,  
Paulo R. G. Zen<sup>4</sup>, Ceres A. V. de Oliveira<sup>5</sup>, Carla Graziadio<sup>6</sup>, Giorgio A. Paskulin<sup>7</sup>

### Resumo

**Objetivo:** Verificar a frequência e os tipos de anormalidades de membros observadas entre pacientes com trissomia do cromossomo 18, ou síndrome de Edwards (SE).

**Método:** A amostra foi constituída de pacientes consecutivos avaliados por um serviço de genética clínica no período entre 1975 e 2008. O resultado da análise citogenética, bem como os dados clínicos, foram coletados a partir dos prontuários médicos, dando-se ênfase aos seus achados de membros. Todos foram submetidos ao exame de cariótipo no mesmo laboratório.

**Resultados:** No período de avaliação, foram identificados 50 pacientes, 33 deles (66%) do sexo feminino, com idade na primeira avaliação variando de 1 dia a 16 anos (mediana de 14 dias). A linhagem única com trissomia livre do cromossomo 18 foi a alteração cromossômica predominante (90%). Mosaïcismo foi verificado em 10% dos casos. A anormalidade predominante de membros superiores observada na amostra (n = 50) foi o punho cerrado com sobreposição dos dedos (70%). Outras alterações frequentes incluíram a prega palmar única (42%) e a hipoplasia das unhas (36%). Anormalidades radiais foram observadas em 11 pacientes (22%). Quanto aos membros inferiores, a hipoplasia de unhas foi a alteração mais comum (58%), seguida do pé em mata-borrão com calcâneo proeminente (50%). Um dos pacientes possuía ainda ectrodactilia unilateral.

**Conclusões:** Apesar da descrição clássica, as anormalidades de membros podem ser bastante variáveis na SE. Alguns pacientes podem ainda apresentar alterações não usuais, como defeitos radiais e ectrodactilia. Esses achados são de extrema importância para a suspeita e a identificação clínica precoce dos pacientes com a SE.

*J Pediatr (Rio J).* 2012;88(5):401-5: Cromossomos humanos, par 18, trissomia, aberrações cromossômicas, extremidades.

### Abstract

**Objective:** To assess the frequency and types of limb abnormalities observed among patients with trisomy 18, or Edwards syndrome (ES).

**Method:** The sample consisted of consecutive patients evaluated by a clinical genetics service in the period from 1975 to 2008. The results of the cytogenetic analysis, as well as the clinical data were retrieved from the medical records, with special attention to limb abnormalities findings. All the karyotype analysis was performed at the same laboratory.

**Results:** During the study period, 50 patients were identified, 33 (66%) of them females, with ages at the first evaluation ranging from 1 day to 16 years (median 14 days). The single lineage with free trisomy 18 was the most frequent chromosomal disorder (90%). Mosaicism was observed in 10% of the cases. Clenched fist with overlapping fingers was the predominant anomaly of the upper limbs (70%). Other common disorders included the single palmar crease (42%) and hypoplastic nails (36%). Radial abnormalities were found in 11 patients (22%). As for the lower limbs, hypoplastic nails were the most common abnormality (58%), followed by the rocker bottom foot with prominent calcaneus (50%). One patient had unilateral ectrodactyly as well.

**Conclusions:** Despite the classical description, limb anomalies can be much variable in ES. Some patients may show unusual abnormalities, such as radial defects and ectrodactyly. These findings are extremely important for the clinical suspicion and early identification of patients with ES.

*J Pediatr (Rio J).* 2012;88(5):401-5: Chromosomes, human, pair 18, trisomy, chromosome aberrations, extremities.

1. Doutor. Programa de Pós-Graduação em Patologia, Universidade Federal de Ciências da Saúde de Porto Alegre (UFCSA), Porto Alegre, RS. Professor colaborador, Programa de Pós-Graduação em Patologia, UFCSA, Porto Alegre, RS.
2. Mestre. Programa de Pós-Graduação em Patologia, UFCSA, Porto Alegre, RS.
3. Estudante de Medicina, UFCSA, Porto Alegre, RS.
4. Doutor. Programa de Pós-Graduação em Patologia, UFCSA, Porto Alegre, RS. Professor, Disciplina de Genética Clínica, Programa de Pós-Graduação em Patologia, UFCSA, Porto Alegre, RS.
5. Mestre. Engenharia de Produção, Universidade Federal do Rio Grande do Sul (UFRGS), Porto Alegre, RS.
6. Doutoranda. Programa de Pós-Graduação em Patologia, UFCSA, Porto Alegre, RS. Professora, Disciplina de Genética Clínica, UFCSA, Porto Alegre, RS.
7. Doutor. Genética Molecular, Programa de Pós-Graduação, UFRGS, Porto Alegre, RS. Professor, Disciplina de Genética Clínica, UFCSA, Porto Alegre, RS. Coordenador, Programa de Pós-Graduação em Patologia, UFCSA, Porto Alegre, RS.

Não foram declarados conflitos de interesse associados à publicação deste artigo.

Apoio financeiro: Coordenação de Aperfeiçoamento de Pessoal de Nível Superior (CAPES) e Programa de Iniciação Científica da Universidade Federal de Ciências da Saúde de Porto Alegre (PIC-UFCSA).

**Como citar este artigo:** Rosa RF, Rosa RC, Lorenzen MB, Zen PR, de Oliveira CA, Graziadio C, et al. Limb abnormalities on trisomy 18: evidence for early diagnosis. *J Pediatr (Rio J)*. 2012;88(5):401-5.

Artigo submetido em 21.04.12, aceito em 28.05.12.

<http://dx.doi.org/10.2223/JPED.2212>

## Introdução

A trissomia do cromossomo 18, ou síndrome de Edwards (SE), é considerada uma anormalidade cromossômica relativamente comum, observada em um de cada 3.600-8.500 nascidos vivos. Caracteriza-se clinicamente por um quadro clínico amplo, envolvendo frequentemente múltiplas malformações, além de um prognóstico bastante reservado<sup>1</sup>. Até hoje, mais de 130 anormalidades já foram descritas, contudo nenhuma delas está presente em 100% dos pacientes. Apesar disso, destacam-se entre elas as anormalidades de membros<sup>2</sup>.

Assim, o objetivo do presente estudo foi verificar a frequência e os tipos de anormalidades de membros observadas entre pacientes com SE.

## Métodos

A amostra foi constituída de pacientes avaliados consecutivamente por um serviço de genética clínica de um hospital de referência do sul do país, no período entre 1975 e 2008. O resultado da análise citogenética, bem como os dados clínicos, foram coletados a partir dos prontuários médicos dos pacientes, dando-se ênfase aos seus achados de membros. O presente estudo foi aprovado pelo Comitê de Ética em Pesquisa do Hospital.

Todos os pacientes foram submetidos ao cariótipo no Laboratório de Citogenética da Universidade Federal de Ciências da Saúde de Porto Alegre. Resumidamente, esse exame inclui a realização de um cultivo celular com estimulação dos linfócitos com o uso da fitohemaglutinina, choque hipotônico, fixação das células com solução de Carnoy, feita das lâminas e coloração por bandamento G com tripsina e Giemsa. A análise das lâminas de cada caso foi realizada em microscópio Axioskop Zeiss através da contagem média de 26 placas metafásicas por caso (esse número variou de 6 a 40).

A análise dos dados foi realizada através do programa PEPI (Programs for EPIdemiologists) (versão 4.0) utilizando-se do teste exato de Fisher bicaudado para comparação de frequências. Valores de  $p < 0,05$  foram considerados significantes.

## Resultados

No período de avaliação, foram identificados 50 pacientes com diagnóstico de SE, 33 deles (66%) do sexo feminino. Suas idades na primeira avaliação variaram de 1 dia a 16 anos (74% com menos de 1 mês, mediana de 14 dias). Quanto aos achados cariotípicos, a presença de linhagem única com trissomia livre do cromossomo 18 foi a alteração predominante, observada em 45 pacientes (90%). Dois destes 45 pacientes (4,4%) apresentavam ainda trissomia do cromossomo X, e um (2,2%) um der (13;14) associados. Mosaicismo foi identificado em cinco pacientes (10%), sendo que quase todos apresentavam uma linhagem com trissomia livre do cromossomo 18 associada a uma normal. Apenas em um caso observou-se uma terceira linhagem com aneuploidia dupla: trissomia livre do cromossomo 18 associada à constituição XXY.

A anormalidade predominante de membros superiores observada na amostra ( $n = 50$ ) foram os punhos cerrados com sobreposição dos dedos (camptodactilia ou contraturas) (70%). Anormalidades radiais foram observadas em 11 pacientes (22%). Quanto aos membros inferiores, a hipoplasia de unhas foi a alteração mais comum (58%), seguida do pé em mata-borrão com calcâneo proeminente (50%). Um dos pacientes possuía ectrodactilia unilateral (pé em lagosta) (Tabela 1). Na Figura 1, podem-se notar punhos cerrados com sobreposição principalmente do segundo dedo sobre o terceiro (em A) e pé com hálux curto, unhas hipoplásicas e sindactilia parcial entre segundo e terceiro pododáctilos (em B).

Avaliamos se a presença de mosaicismo poderia influenciar na frequência observada de alteração de membros entre os pacientes. Para isso, realizamos uma comparação dos principais achados observados entre pacientes com e sem mosaicismo. Estes consistiram de punho cerrado com sobreposição dos dedos, hipoplasia das unhas dos pés e pés em mata-borrão com calcâneo proeminente. Não foram observadas diferenças estatisticamente significantes. Apenas em relação a este último achado o valor foi bem próximo da significância ( $p = 0,0502$ ).

## Discussão

Apesar da descrição clássica, as anormalidades de membros são bastante variáveis na SE. Em nossa amostra, cerca de apenas 1/4 dos pacientes (28%) apresentava simultaneamente os principais achados de membros, observados em mais de 50% dos casos (ver Tabela 1). A principal alteração descrita e que usualmente leva à suspeita diagnóstica são os punhos cerrados com sobreposição dos dedos das mãos (usualmente do segundo sobre o terceiro e do quinto sobre o quarto) (Tabela 1)<sup>3-10</sup>. Esta possui pontuação máxima (de 5) dentro do escore de Marion et al.<sup>3</sup>, uma ferramenta desenvolvida com o objetivo de otimizar a identificação no período neonatal de pacientes com SE. Em nosso estudo, somente 70% dos pacientes apresentavam punhos cerrados com sobreposição dos dedos das mãos. Essa anormalidade tem também sido descrita na literatura entre 58 e 96% dos casos (usualmente acima de 90%) (Tabela 1)<sup>4-10</sup>. Assim, nesta análise, verifica-se que um número considerável de pacientes com SE não apresenta esse achado<sup>4-10</sup>. Além disso, o mesmo também não é característico ou mesmo patognômico, uma vez que tem sido descrito em outras condições que fazem parte do diagnóstico diferencial da SE, como a trissomia do cromossomo 13 (síndrome de Patau)<sup>2</sup>. Outras alterações comuns em nosso estudo e também frequentemente descritas na literatura foram a prega palmar única (18 a 61%) e a hipoplasia das unhas (13 a 96%). Contudo, chama a atenção a grande variabilidade na frequência observada entre os estudos<sup>4-10</sup>. A ausência de prega falangeana distal, por sua vez, parece ser também frequente (observada em 28% dos nossos pacientes), mas pouco verificada dentro da avaliação dos pacientes. Isso também se aplica à presença de padrão de arcos nas polpas digitais de seis ou mais dedos (as frequências observadas em pacientes avaliados usualmente são superiores a 90%)<sup>4-10</sup>. Na avaliação desse achado,

é normalmente necessária a utilização de tinta carimbo e de papel, ou mesmo de uma lupa. Em nosso estudo, a mesma não pôde ser avaliada. Ambas as alterações, ausência de prega falangeana distal e padrão de arcos nas polpas digitais, consistem de alterações nos dermatóglifos (ao qual se enquadra também a prega palmar única) e possuem pontuação máxima dentro do escore de Marion et al.<sup>3</sup>.

Alguns pacientes podem ainda apresentar alterações não usuais, como defeitos radiais e ectrodactilia. As alterações radiais vêm se mostrando também bastante variáveis. A anormalidade mais comumente descrita é o polegar com

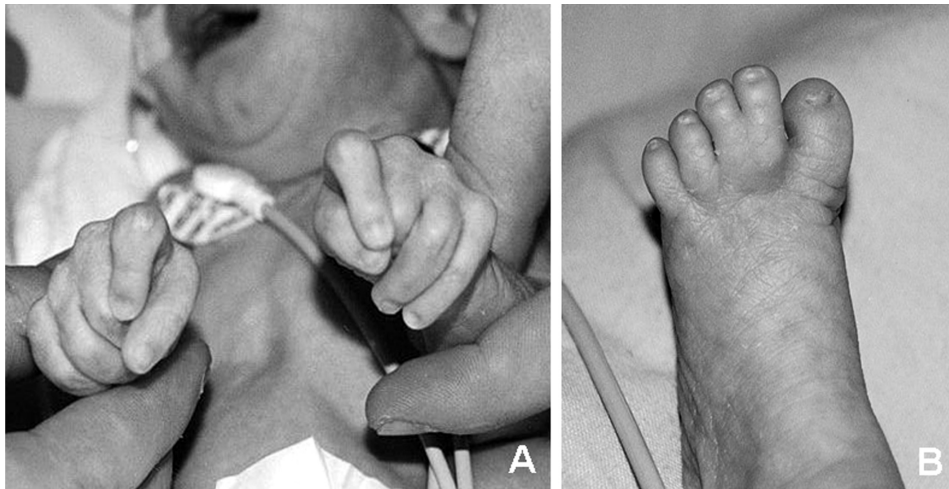
implantação anômala. Outras alterações observadas em nosso estudo e descritas em outras séries de casos foram a hipoplasia ou ausência de polegar, além da hipoplasia/agenesia de rádio (Tabela 1)<sup>4-11</sup>. Um dos nossos pacientes com anormalidades radiais foi descrito com detalhes em Zen et al.<sup>12</sup>. A polidactilia de dedos das mãos, um achado pouco comum, não foi verificada em nossa amostra (Tabela 1)<sup>4-10</sup>.

Quanto aos membros inferiores, destacam-se a hipoplasia das unhas e os pés em mata-borrão com calcâneo proeminente<sup>4-10</sup>. Estes possuem um valor de 5 e 3, respectivamente, dentro do escore de Marion et al.<sup>3</sup>. Outros achados

**Tabela 1** - Anormalidades de membros superiores e inferiores observadas entre os pacientes da amostra em comparação com a literatura (%)

Estudos	Score	Presente		Le Marec	Hodes	Kinoshita	Sugayama	Lin	Hsiao
	Marion et al. <sup>3</sup>	estudo (n = 50)	Taylor <sup>4</sup> (n = 27)	et al. <sup>5</sup> (n = 20)	et al. <sup>6</sup> (n = 29)	et al. <sup>7</sup> (n = 31)	et al. <sup>8</sup> (n = 24)	et al. <sup>9</sup> (n = 39)	et al. <sup>10</sup> (n = 31)
<b>Membros superiores</b>									
Punho cerrado com sobreposição dos dedos	5	70	89	95	90	> 50	96	95	58
Prega palmar única	3	42	61	-	-	< 50	-	18	-
Hipoplasia das unhas	5	36	63	30	48	< 50	96	13	-
Ausência de prega falangeana distal	5	28	-	40	-	-	13	-	-
Clinodactilia	-	22	-	-	10	-	-	-	-
Polegar incluso	-	14	-	-	-	-	-	-	-
Desvio ulnar ou radial das mãos	3	12	-	-	-	-	-	-	13
Polegar com implantação anômala	-	8	52	-	-	-	-	-	-
Hipoplasia de rádio	-	6	-	-	3	-	-	-	-
Polegar hipoplásico	3	4	-	-	3	-	-	≤ 3	?/29
Ausência de polegar	3	4	-	-	-	-	-	≤ 3	?/29
Polegar digitalizado	-	4	-	-	-	-	-	-	-
Polegar sésil	-	2	-	-	-	-	-	-	-
Agenesia de rádio	1	2	-	-	3	3	-	-	-
Sindactilia	3	2	?/32	-	?/14	< 50	-	≤ 3	?/26
Polidactilia	-	-	8	5	3	< 50	-	≤ 3	-
Presença de 6 ou + arcos nas polpas digitais	5	NA	96	64	-	-	96	-	-
<b>Membros inferiores</b>									
Hipoplasia das unhas	5	58	63	30	48	< 50	96	13	-
Pés em mata-borrão com calcâneo proeminente	3	50	77	70	48	< 50	-	90	52
Sindactilia de dedos	3	16	?/32	-	?/14	< 50	-	≤ 3	?/26
Pé torto congênito	3	14	8	10	28	< 50	13	-	-
Hálux curto	5	14	?/75	-	10	< 50	-	-	22
Hálux dorsifletido	-	10	?/75	45	-	< 50	83	-	-
Aumento do espaço entre os dedos	-	8	-	-	10	-	-	-	-
Luxação congênita de quadril	1	6	-	-	62	-	-	-	-
Sulco plantar entre primeiro e segundo dedo	-	6	-	-	-	-	-	-	-
Sobreposição de dedos	-	6	-	-	-	-	-	-	-
Hálux valgo	-	4	-	-	-	-	-	-	-
Hálux grande	-	4	-	-	-	-	-	-	-
Edema de pés	-	2	-	-	-	-	-	-	-
Ectrodactilia	1	2	-	-	-	-	-	-	-

? = não pôde ser determinado; NA = não avaliado.



**Figura 1** - Anormalidades de membros observadas entre os pacientes da amostra

também relativamente comuns são a sindactilia dos dedos (especialmente entre segundo e terceiro pododáctilos), o pé torto congênito e as anormalidades de hálux (curto e dorsifletido). Contudo, como podemos observar na Tabela 1, existe uma grande variabilidade dentro da frequência da descrição desses achados na literatura<sup>4-10</sup>. A luxação congênita de quadril foi descrita em 6% dos nossos pacientes, mas talvez a mesma possa ser subdiagnosticada, uma vez que, por exemplo, Hodes et al. a descreveram em 62% dos indivíduos com SE<sup>6</sup>. A ectrodactilia vem sendo considerada um achado bastante raro, descrita somente em alguns relatos de caso (o nosso estudo é o primeiro com série de casos a descrever um paciente com essa alteração) (Tabela 1). Nessas descrições, a ectrodactilia está usualmente presente em nível dos membros inferiores, tal como observado em nosso paciente<sup>13</sup>. Malformações graves de redução de membros inferiores, com ausência de dedos, têm sido descritas também em relatos ou pequenas séries de casos<sup>14</sup>.

Em nossa revisão da literatura, não encontramos comparação entre os achados de membros entre pacientes com SE com e sem mosaïcismo. Apesar de o tamanho amostral de nosso estudo ser o maior da literatura (Tabela 1), acreditamos que o pequeno número de pacientes com mosaïcismo ( $n = 5$ ) possa ter sido uma limitante em nossa análise. De qualquer forma, não observamos alterações significantes na frequência entre as principais anormalidades de membros observadas.

Ramirez-Castro & Bersu<sup>15</sup> relataram, por meio de um estudo anatomopatológico, as variantes anatômicas de membros encontradas em oito crianças com SE. Os auto-

res observaram uma influência sobre o desenvolvimento do componente pré-axial dos membros superiores e uma tendência a defeitos de redução. As anormalidades observadas incluíram variações musculares concentradas ao longo da margem radial do antebraço e mão, ausência de um nervo musculocutâneo definitivo em todos os membros e reduções da artéria radial. Os autores sugeriram que as anormalidades observadas poderiam ser explicadas através de alguns mecanismos patogênicos, como defeito no desenvolvimento do nervo periférico e necrose tecidual<sup>15</sup>.

Portanto, o reconhecimento e o entendimento da variabilidade das anormalidades de membros são fundamentais para a identificação, especialmente precoce, dos pacientes com SE. Isso se torna importante para médicos pediatras (em especial neonatologistas), que são, de uma forma geral, os primeiros profissionais de saúde a terem contato com esses pacientes. Essa definição diagnóstica possui importantes implicações sobre o manejo e aconselhamento genético dos pacientes e de suas famílias. A recorrência de trissomia livre do cromossomo 18 é considerada rara. Contudo, nos casos de translocações levando à trissomia do cromossomo 18, existe indicação do estudo cromossômico dos pais, pois um deles pode ser portador de rearranjo cromossômico equilibrado e ter risco aumentado para futura prole.

#### **Agradecimentos**

Agradecemos à Coordenação de Aperfeiçoamento de Pessoal de Nível Superior pela bolsa de estudos recebida.

**Referências**

1. Rosa RF, Rosa RC, Lorenzen MB, de Moraes FN, Graziadio C, Zen PR, et al. Trisomy 18: experience of a reference hospital from the south of Brazil. *Am J Med Genet A*. 2011;155A:1529-35.
2. Jones KL. *Smith's recognizable patterns of human malformation*. 6th ed. Philadelphia, PA: Elsevier Saunders; 2006.
3. Marion RW, Chitayat D, Hutcheon RG, Neidich JA, Zackai EH, Singer LP, et al. Trisomy 18 score: a rapid, reliable diagnostic test for trisomy 18. *J Pediatr*. 1988;113:45-8.
4. Taylor AI. [Autosomal trisomy syndromes: a detailed study of 27 cases of Edwards' syndrome and 27 cases of Patau's syndrome](#). *J Med Genet*. 1968;5:227-52.
5. Le Marec BM, Lair JC, Kérisit J, Le Mée F, Sénécal J. 20 cases of trisomy 18. Sex-ratio in relation to age of the mother. *Ann Pediatr (Paris)*. 1977;24:125-36.
6. Hodes ME, Cole J, Palmer CG, Reed T. [Clinical experience with trisomies 18 and 13](#). *J Med Genet*. 1978;15:48-60.
7. Kinoshita M, Nakamura Y, Nakano R, Morimatsu M, Fukuda S, Nishimi Y, et al. Thirty-one autopsy cases of trisomy 18: clinical features and pathological findings. *Pediatr Pathol*. 1989;9:445-57.
8. Sugayama SM, Kim CA, Utagawa CY, Albano LM, Bertola DR, Koiffmann CP, et al. Estudo genético-clínico de 24 pacientes com trissomia 18 (síndrome de Edwards). *Pediatria (São Paulo)*. 1999;21:133-43.
9. Lin HY, Lin SP, Chen YJ, Hung HY, Kao HA, Hsu CH, et al. [Clinical characteristics and survival of trisomy 18 in a medical center in Taipei, 1988-2004](#). *Am J Med Genet A*. 2006;140:945-51.
10. Hsiao CC, Tsao LY, Chen HN, Chiu HY, Chang WC. Changing clinical presentations and survival pattern in trisomy 18. *Pediatr Neonatol*. 2009;50:147-51.
11. Sugayama SM, Kim CA, Barba MF, Albano LM, Bertola DR, Utagawa CY, et al. Síndrome de Edwards com aplasia radial – relato de dois casos e revisão das anomalias esqueléticas na síndrome. *Radiol Bras*. 2000;33:241-7.
12. Zen PR, Rosa RF, Rosa RC, Dale Mulle L, Graziadio C, Paskulin GA. Unusual clinical presentations of patients with Patau and Edwards syndromes: a diagnostic challenge? *Rev Paul Pediatr*. 2008;26:295-9.
13. Rogers RC. [Trisomy 18 with unilateral atypical ectrodactyly](#). *Am J Med Genet*. 1994;49:125-7.
14. Christianson AL, Nelson MM. [Four cases of trisomy 18 syndrome with limb reduction malformations](#). *J Med Genet*. 1984;21:293-7.
15. Ramirez-Castro JL, Bersu ET. [Anatomical analysis of the developmental effects of aneuploidy in man – the 18-trisomy syndrome: II. Anomalies of the upper and lower limbs](#). *Am J Med Genet*. 1978;2:285-306.

Correspondência:  
Giorgio Adriano Paskulin  
Rua Sarmento Leite, 245/403, Centro  
CEP 90050-170 - Porto Alegre, RS  
Tel.: (51) 3303.8771  
Fax: (51) 3303.8810  
E-mail: paskulin@ufcspa.edu.br